

Améliorer la prescription des examens radiologiques en
pathologie hépatique.
Une seule imagerie pour les nodules hépatiques: ça suffit
amplement?

Dr Eric TAPON

Lésions hépatiques focales: comment prescrire pour s'en sortir ?

■ HYPERVASCULAIRES:

- Angiomes
- HNF
- Shunt AP
- THAD
- CHC
- Adenome
- Méta
- MAV (RO)

■ HYPOVASCULAIRES

- Méta
- Lymphome
- CHC
- Abscés,....

■ ISOVASCULAIRES

- Méta

FONDAMENTAL

TERRAIN

- Hépatopathie
- Contexte oncologique
- Obésité
- Sexe
- Age
- CO
- Bilan biologique

IRM

- Signal du foie autour
- Signal de la lésion
- Taille de la lésion
- Réhaussement ++++
- Pdc hépatospécifique

Quels examens avons nous?

- US
- CEUS
- TDM sans injection
- TDM multiphasique
- IRM injectée

■ US

- détection ++
- Caractérisation –
- Doppler:
- Caractérisation +

■ IRM

- détection ++
- caractérisation +++

■ CEUS

- Caractérisation ++

■ TDM

Un exemple : HNF 6 critères diagnostiques en IRM mais...

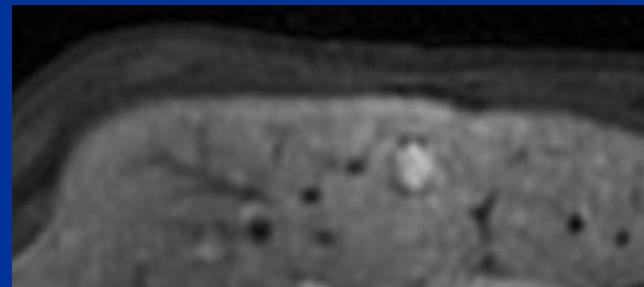- Composante grasseuse

- Adénome

- CHC

- Distention sinusoidale

- Absence de cicatrice centrale



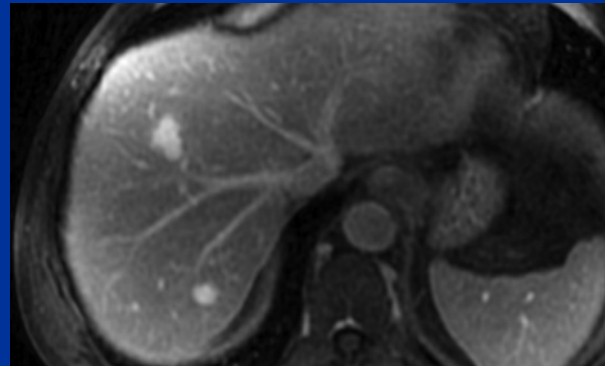
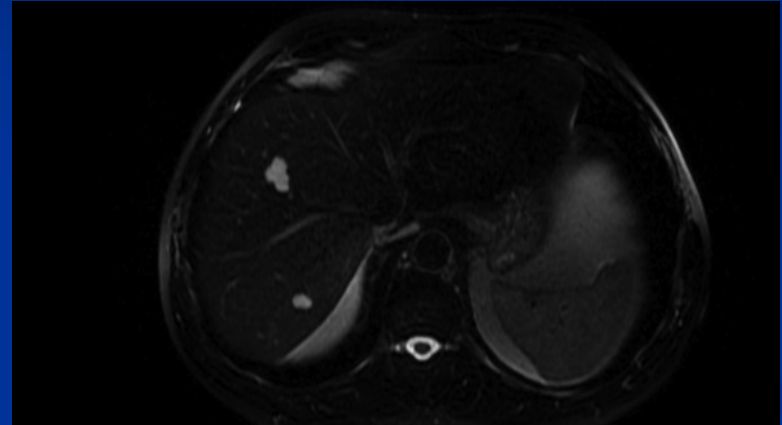
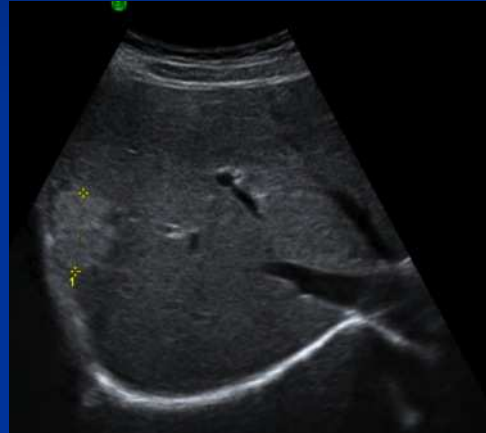- pseudocapsule

HNF atypique

- Recherche d'autres lésions cibles
- BIOPSIE ++++
- Pdc Hépatospécifique

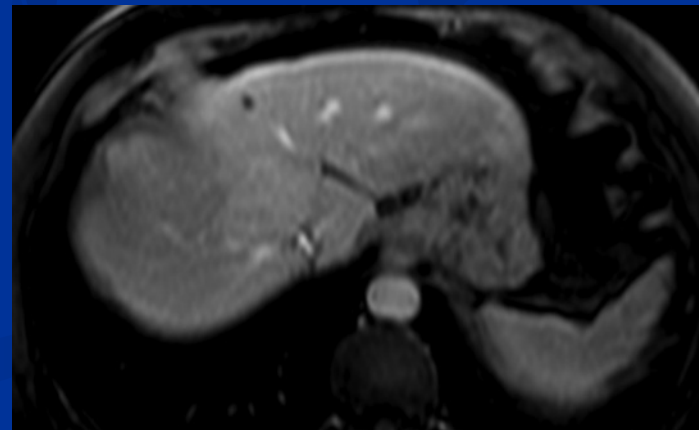
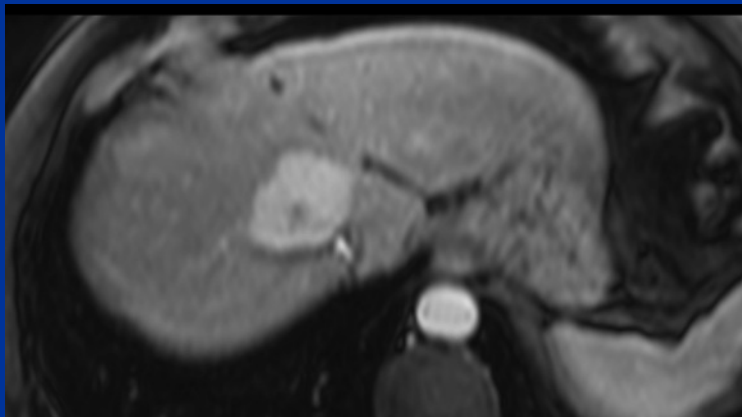
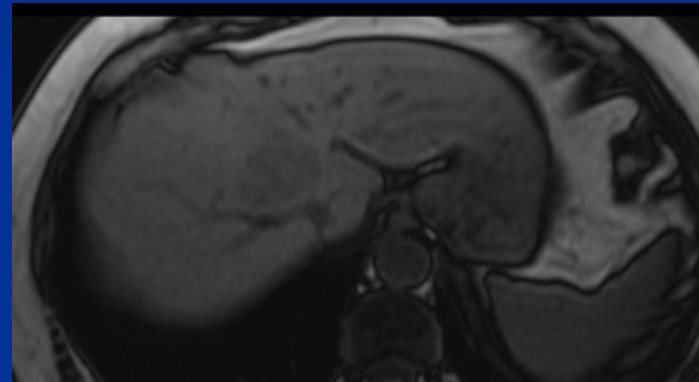
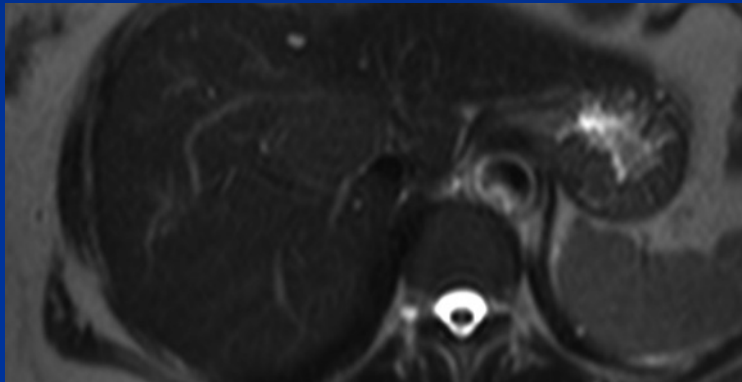
Lésions hépatiques focales hypervasculaires

- Angiomes




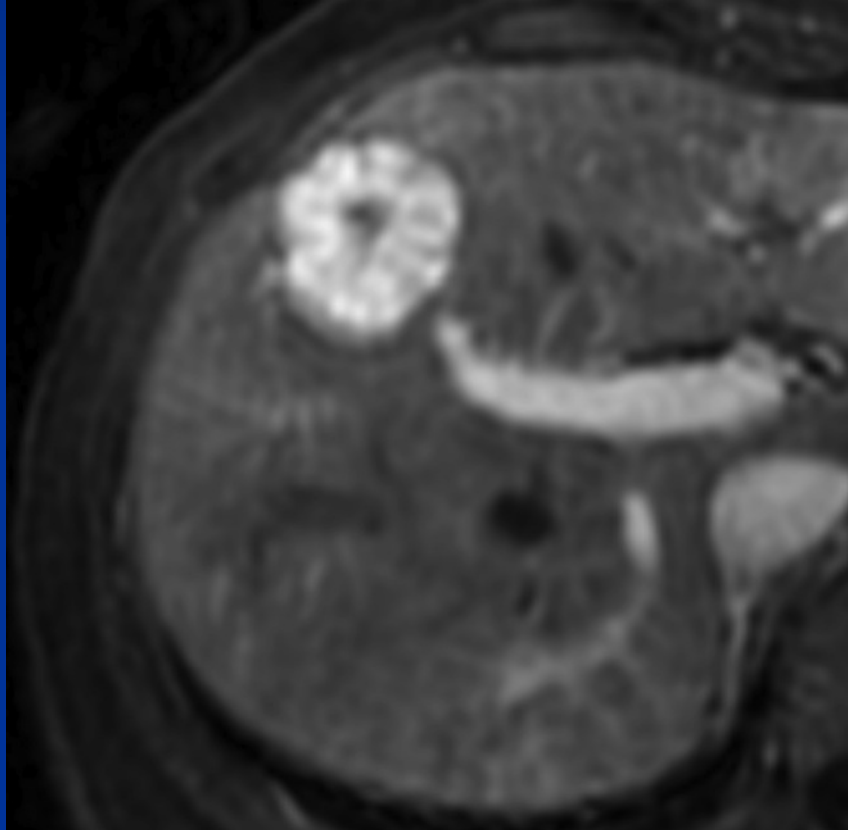
Lésions hépatiques focales hypervasculaires

- HNF typique « foie dans foie » c'est ...quoi?



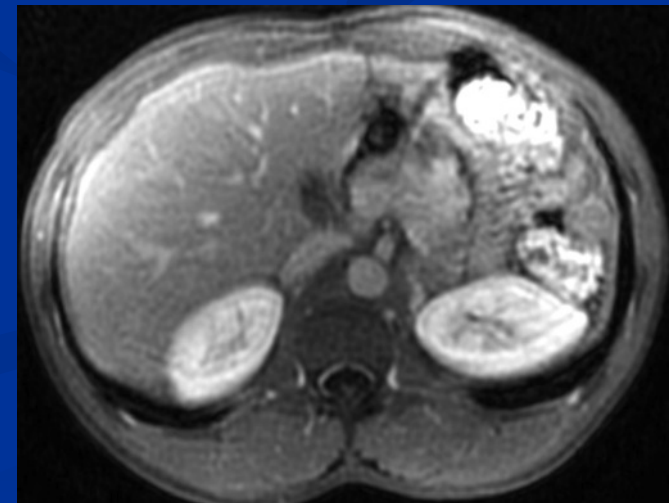
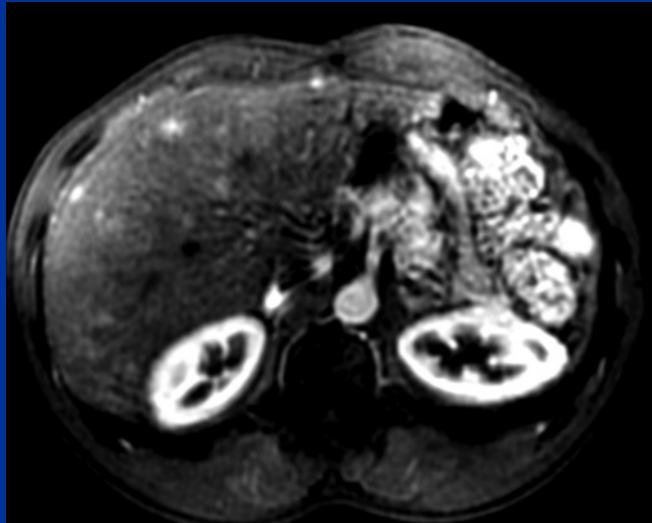
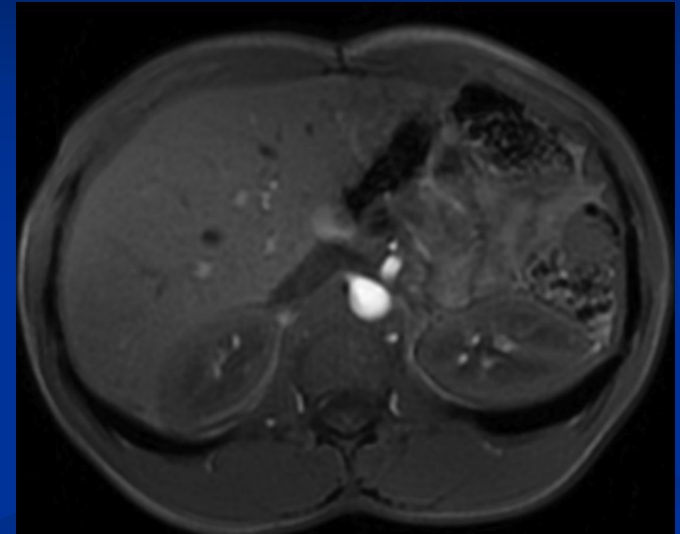
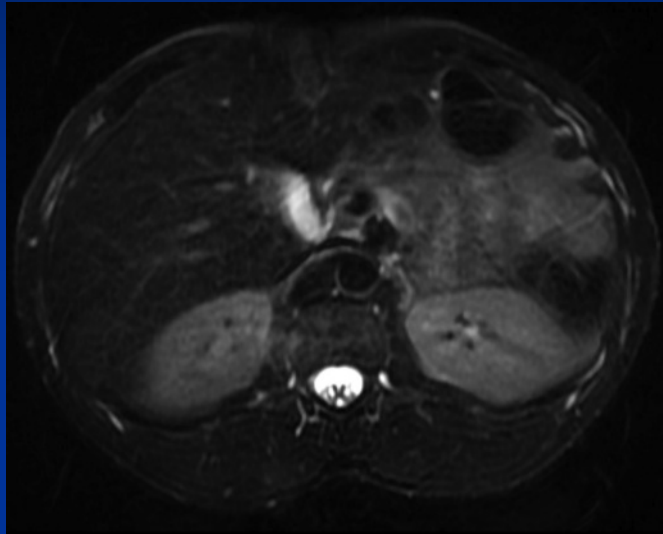


Ca ressemble à quoi une HNF?



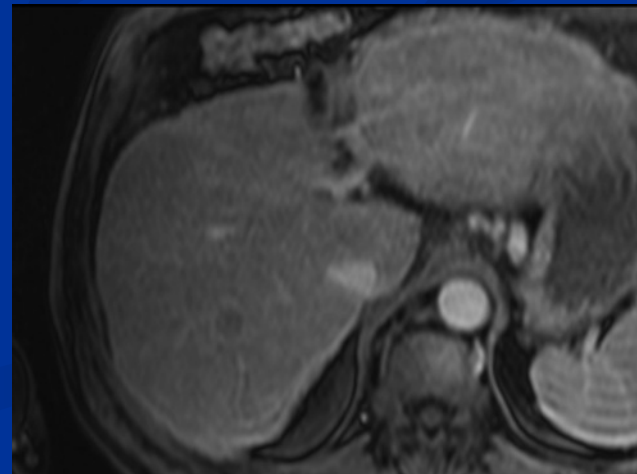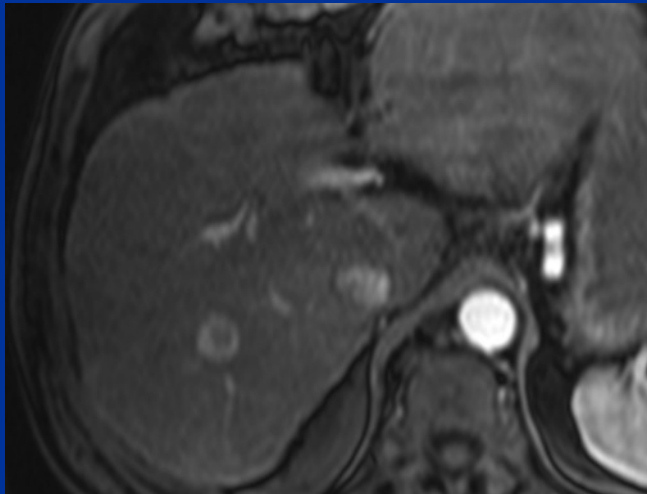
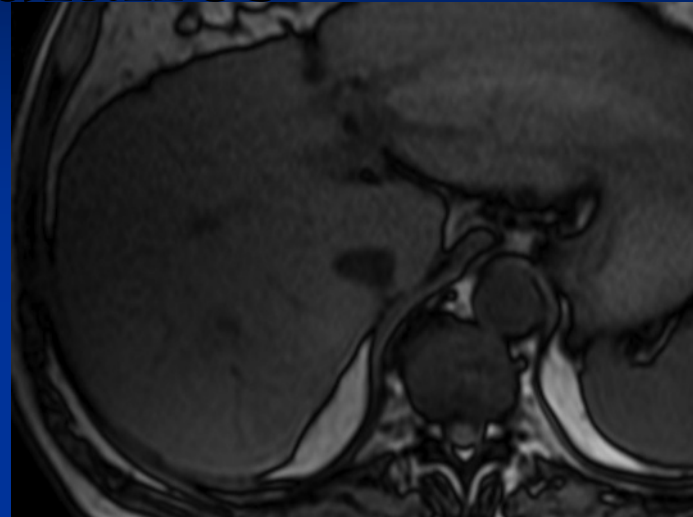
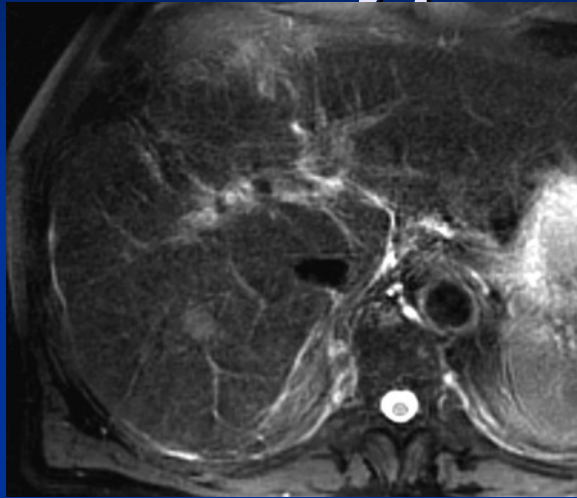
Lésions hépatiques focales hypervasculaires

- THAD



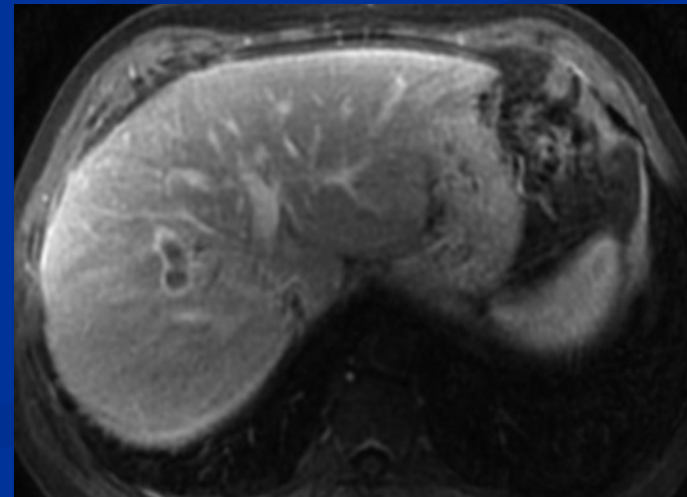
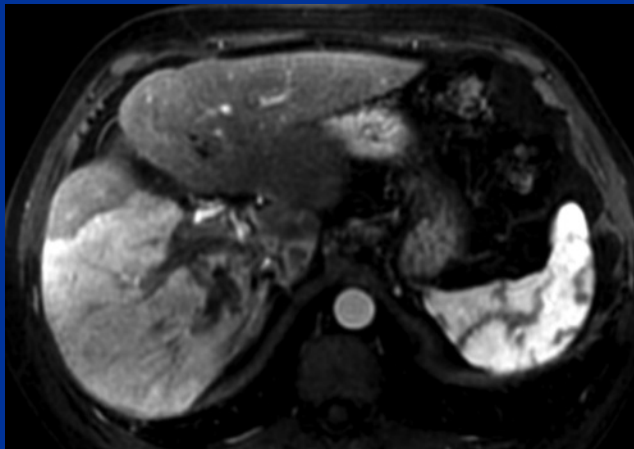
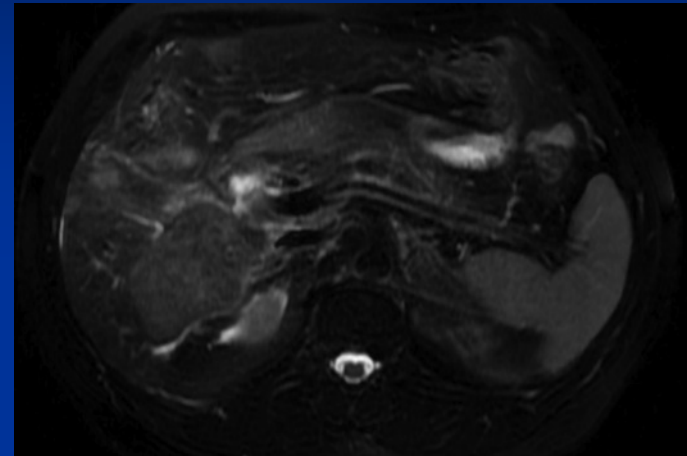
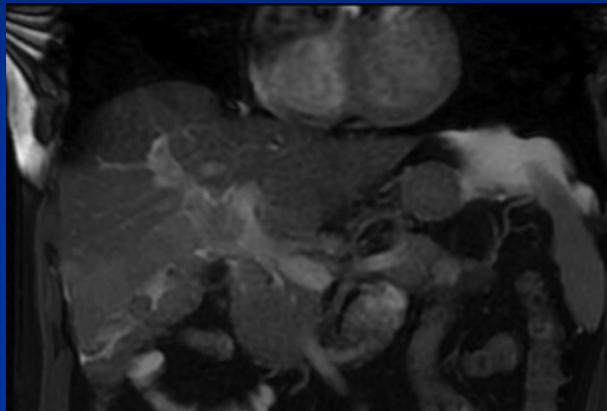
Lésions hépatiques focales hypervasculaires

- CHC



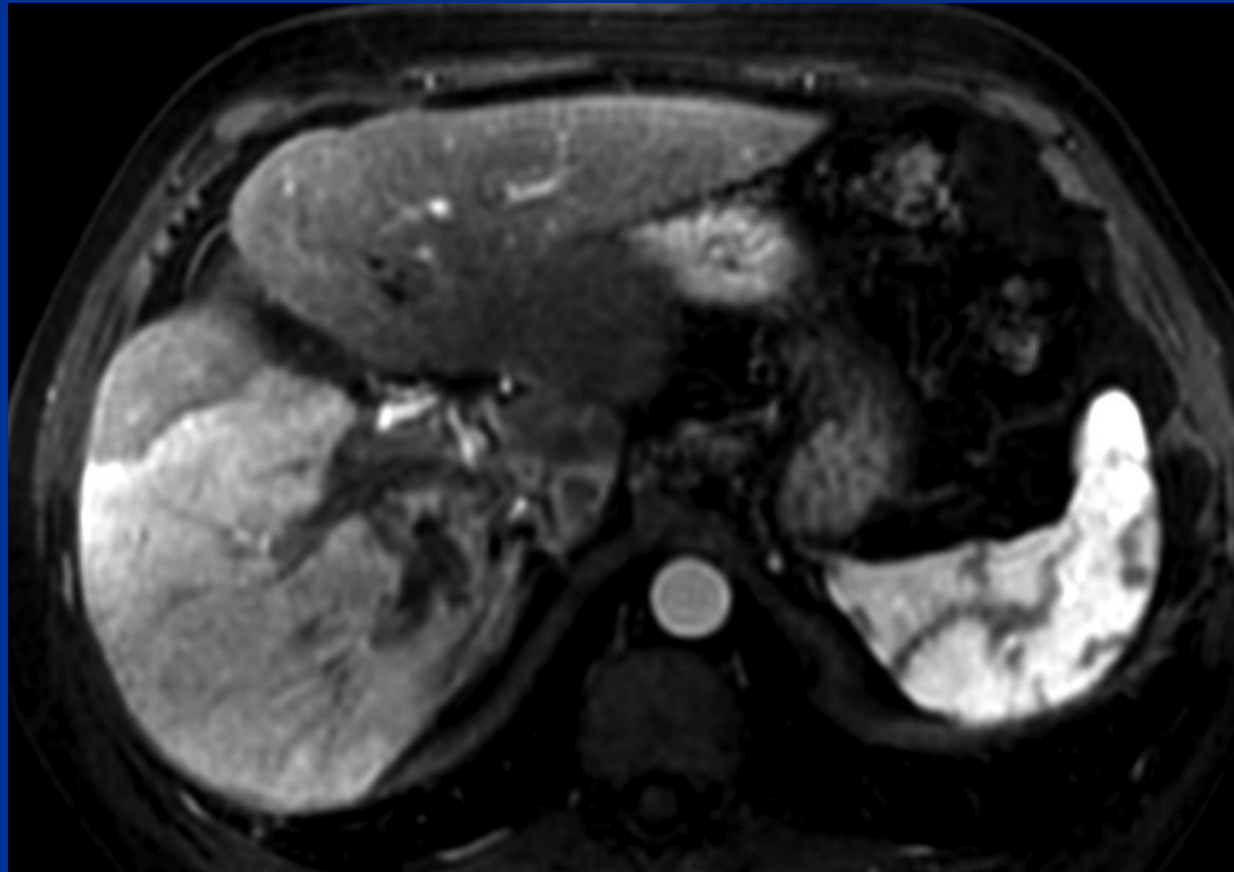
Lésions hépatiques focales hypervasculaires

- CHC



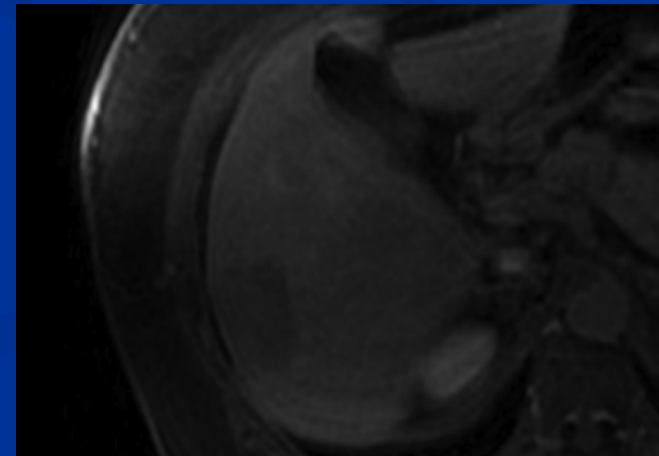
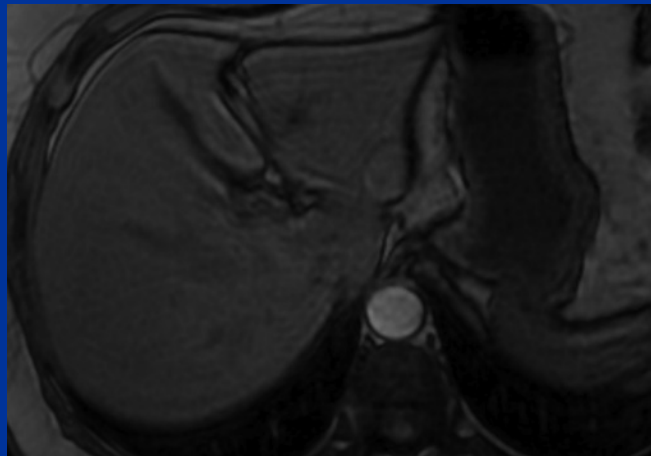
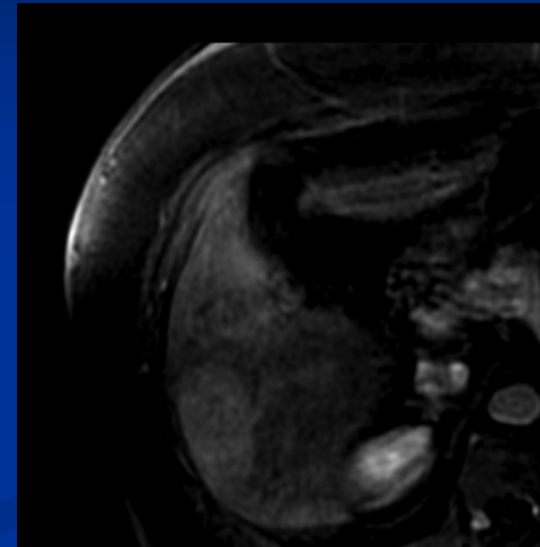
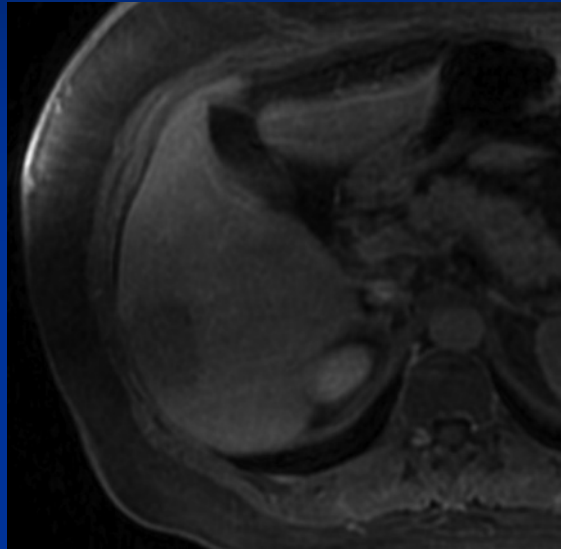
Lésions hépatiques focales hypervasculaires

- Artérialisation du foie... Pb diagnostiques



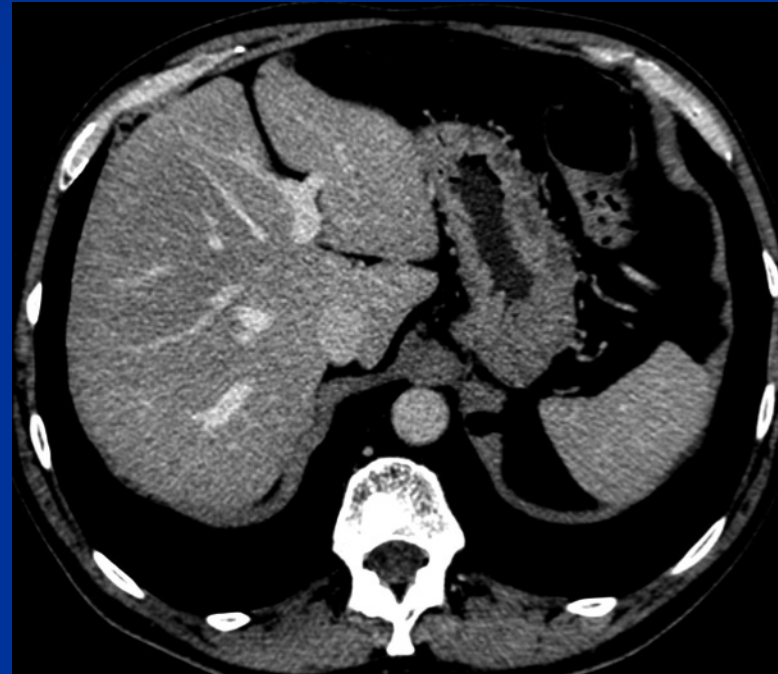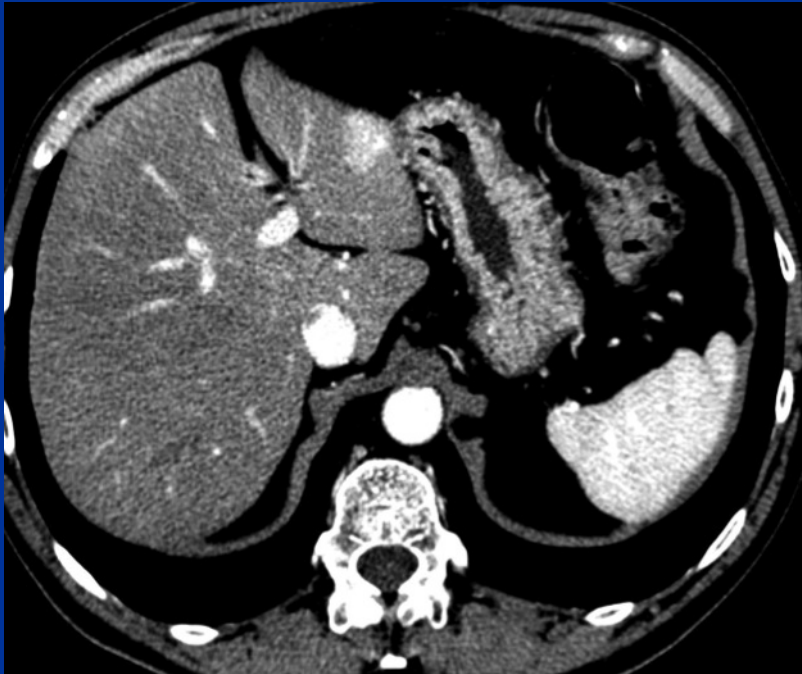Lésions hépatiques focales hypervasculaires

- Adénome



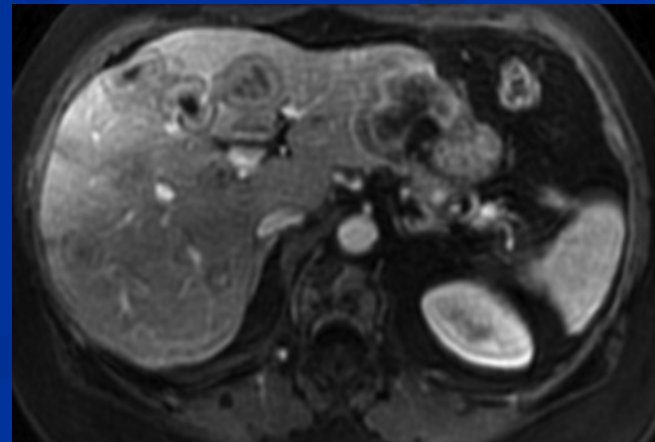
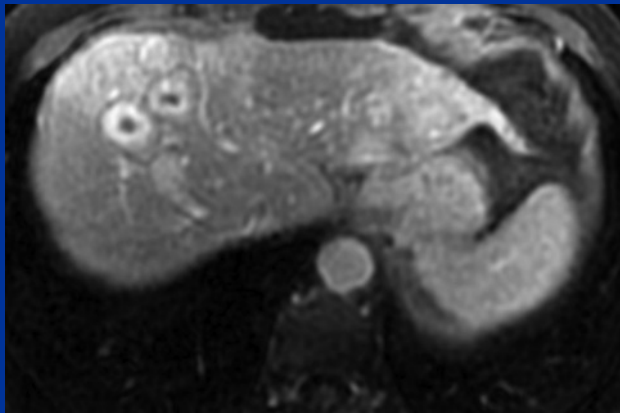
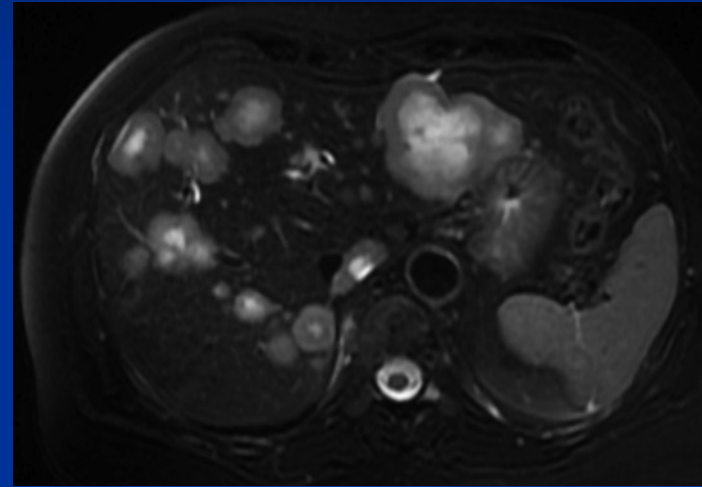
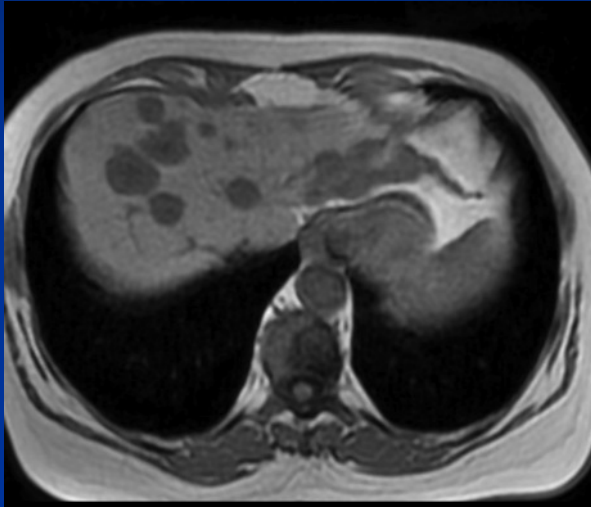Lésions hépatiques focales hypervasculaires

■ M



Lésions hépatiques focales hypervasculaires

■ M



Que retenir?

- L'IRM caractérise les nodules hépatiques

- Si atypie : biopsie

- US et TDM en défaut ds caractérisation

- L'HNF en IRM = orange coupée



- Terrain