

# Plaies chroniques

## Petits rappels pour la Pratique

Dr Martin-Xavie DORÉ  
Dermatologue, Le Havre

# Mal perforant Plantaire

Neuropathie diabétique

Déformation du pied

Artérite oblitérante

tr. sensitif : analgésie

*Test au monofilament*

tr. microcirculation : ischémie

*Palpation pouls, Echo doppler*

*mesure des P.Art distale*

Modif. des appuis : cors, cals

*Examen podologique*

Callosités, hyperkératoses ...  
... Hématomes sous-  
cutanés ...  
... Ulcérations ...  
... Surinfection tissus mous...  
... Ostéite !

# Prévenir

Équilibration du diabète

Auto-Examen régulier des pieds

Dépistage de la neuropathie

Correction artérite oblitérante

Correction des FDR (tabac, HTA)

Semelles et chaussures adaptées

# Devant un MPP

## Infection ?

Sonder avec un outil stérile (contact OS ?)

Faire un prélèvement bactériologique

NFS, CRP, IRM pied

Avis ortho

## Ischémie ?

Chaleur du pied, pouls, coloration distale

Echodoppler artériel

Avis chir vasculaire

# **Cicatriser un MPP**

Corriger ischémie et / infection

Équilibration optimale diabète

Mise en décharge du pied

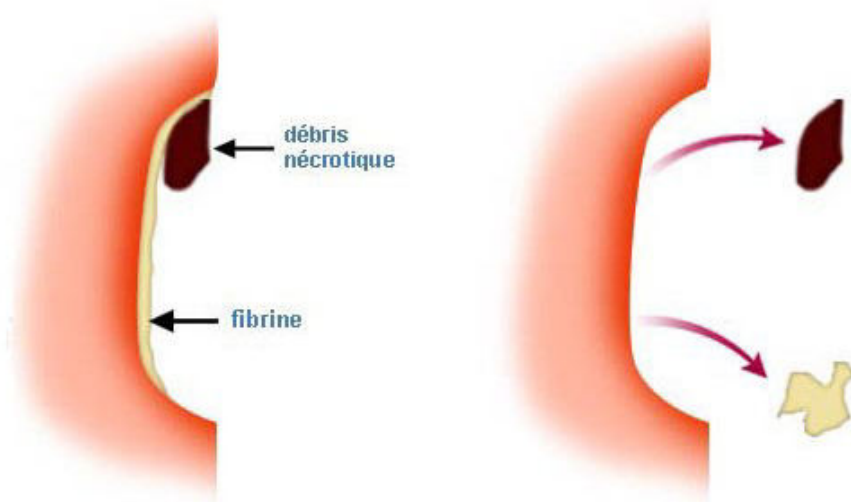
# Cicatriser un ulcère veineux

Détersion  
Bourgeonnement  
Epidermisation  
en Milieu Humide



# Détersion

- Mécanique à la curette ou compresse
- Prémédication antalgique
- Pansement humide
- Hydrogel sous occlusion
- Chirurgicale sous AL/AG si nécrose étendue



# Bourgeonnement

les pansements gras : ulcères non exsudatifs

les hydrocolloïdes : attention à macération et aux berges lors du retrait

les hydrocellulaires : pansements absorbants  
ulcères suintants et/ou berges fragilisées

les alginates : ulcères hémorragiques (propriétés hémostatiques), suintants ou pour déterision

Ulcère sale malodorant : Argent, charbon,  
Flammazine

Bourgeon en excès : Corticoïde, Nitrate d'Ag

# Epidermisation

- Arrêter de laver la plaie
- Acide Hyaluronique

# **PAS d'ANTISEPTIQUES !**

Retardent la réépidermisation

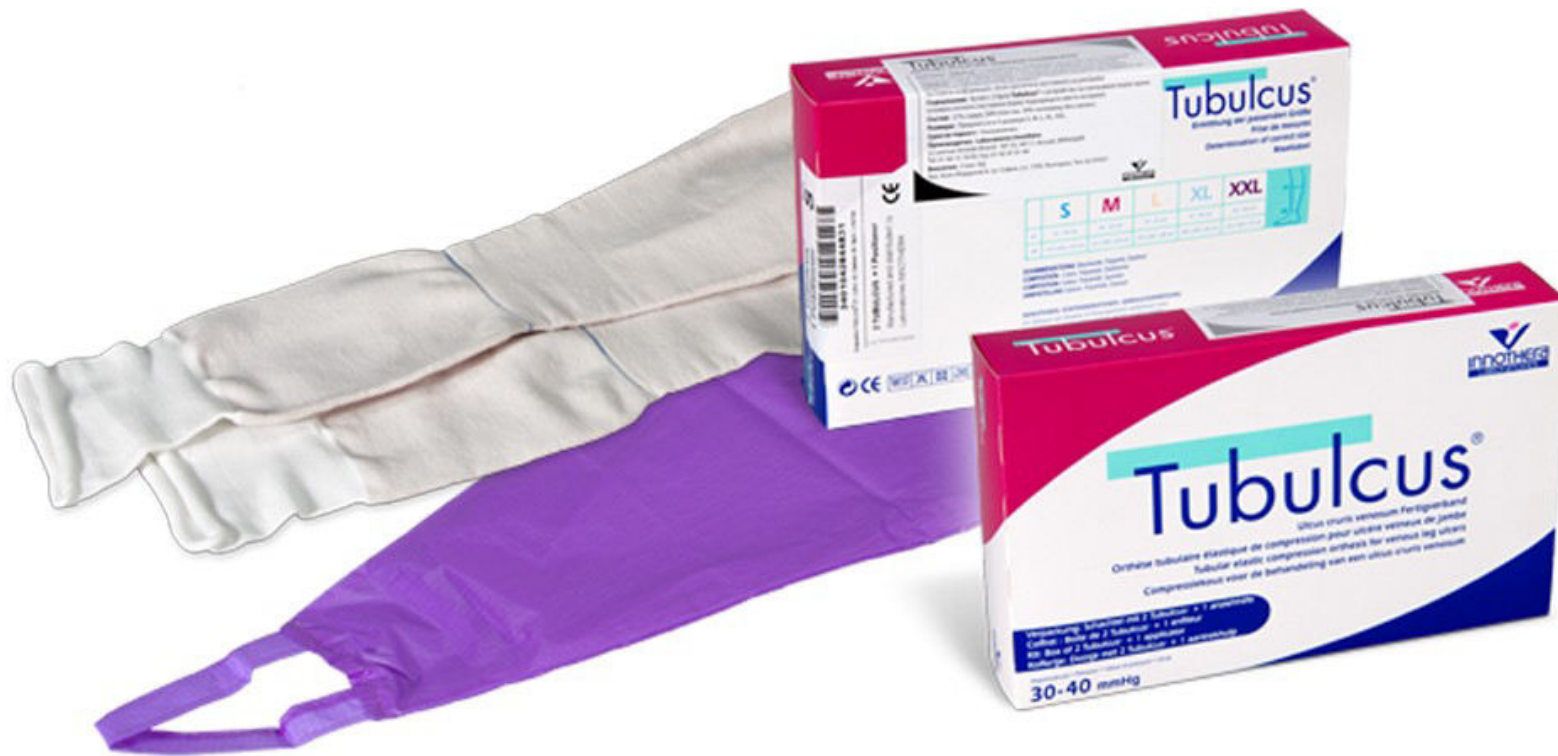Peu efficaces sur les germes présents,  
et risque de sélection de souches

Risque irritatif ou allergique sur la peau  
périulcéreuse

Mais laver à l'eau du robinet  
avec du SAVON

et doucher la plaie

# Contention veineuse



# Rolly Sigvaris



ROLLY  
L'enfile-bas

**ROLLY** est un outil révolutionnaire permettant la pose et le retrait de n'importe quel bas ou chaussette sans effort et dans un confort optimal.

Pour découvrir Rolly en action :  
[www.rolly-sigvaris.com](http://www.rolly-sigvaris.com)

