

Chirurgie de Réparation des Mutilations Sexuelles Féminines



Mutilation Sexuelle

La chirurgie réparatrice de l'excision.

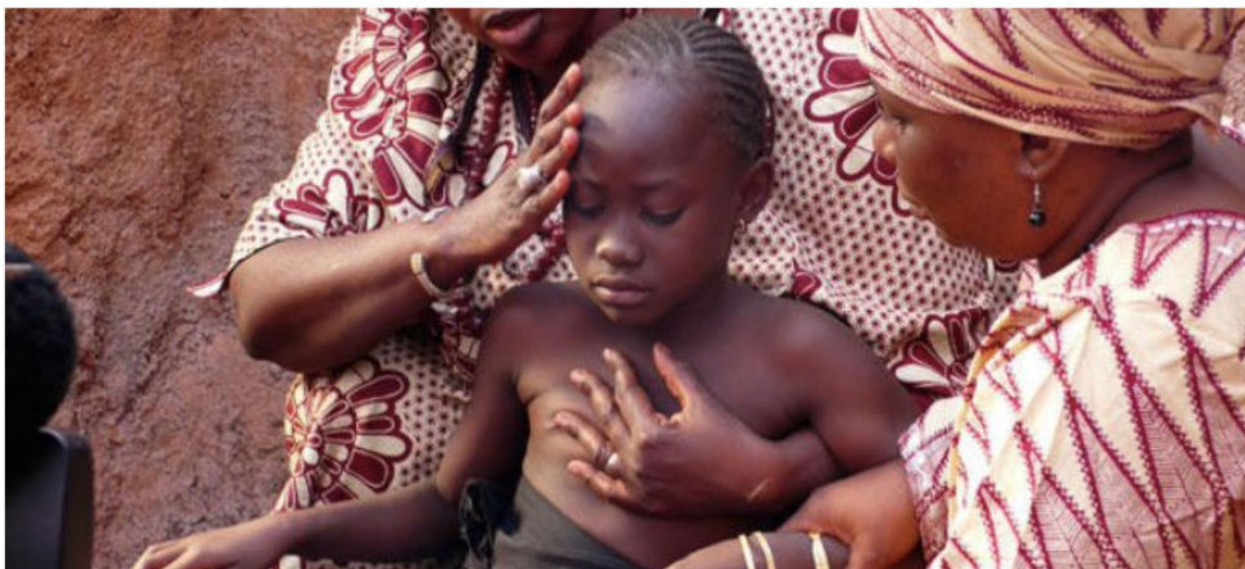Dr Le Digabel J-François

Côte d'Ivoire. Mutilations génitales féminines. :8 adolescentes victimes d'excision à Zouan Hounien

Partager

Partager

Tweeter



MENU

Le Parisien

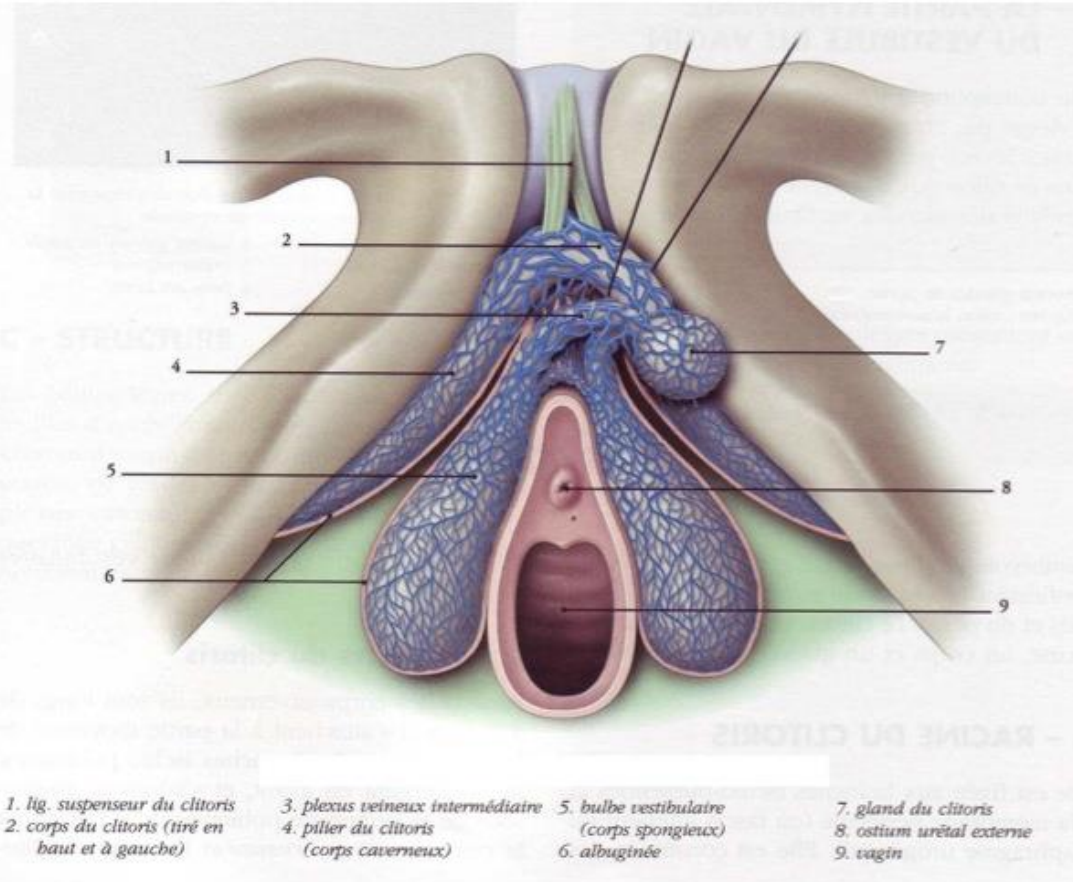
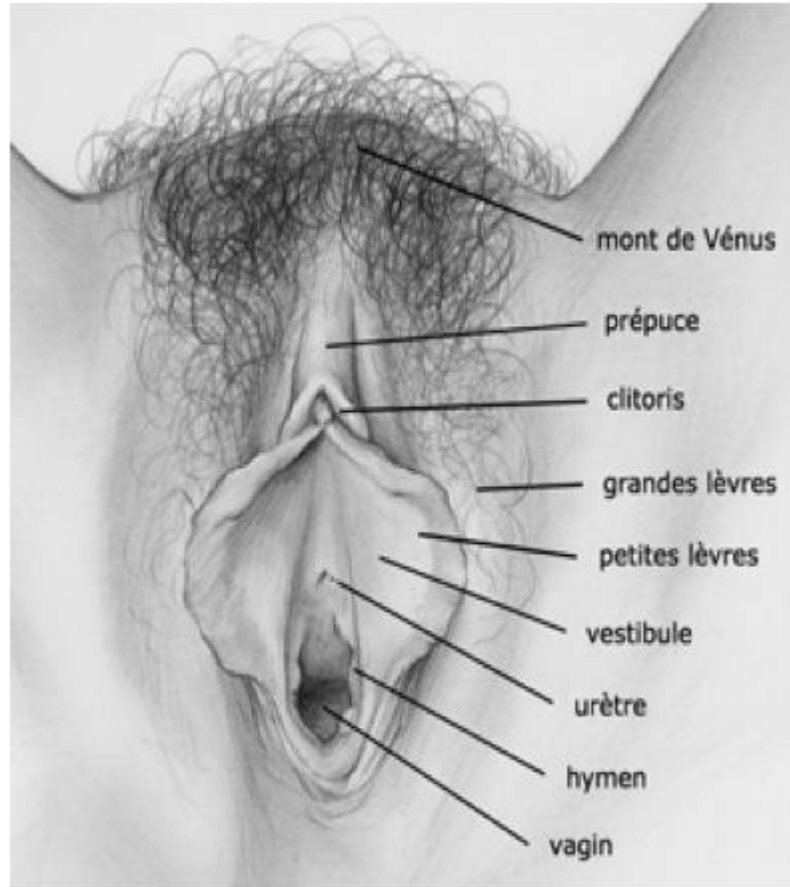


Faits divers

Égypte : arrestation d'un gynécologue après une excision mortelle sur une fillette

Interpellé une première fois, le médecin avait été libéré le 6 février. Mais la justice égyptienne a finalement ordonné des poursuites judiciaires à son encontre.

Anatomie



Anatomie

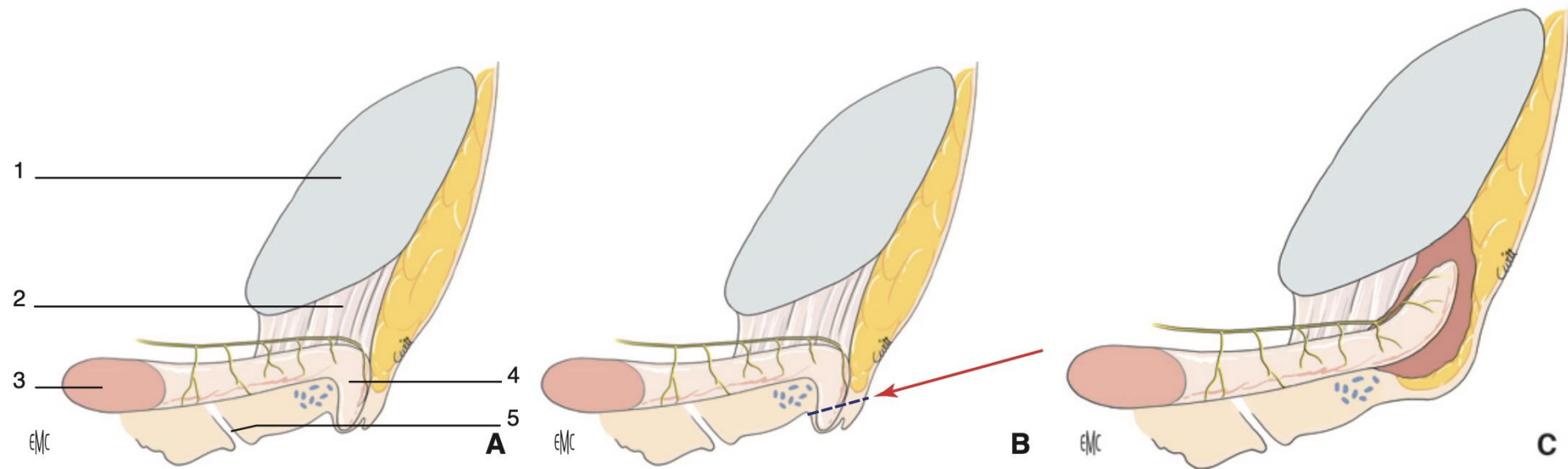
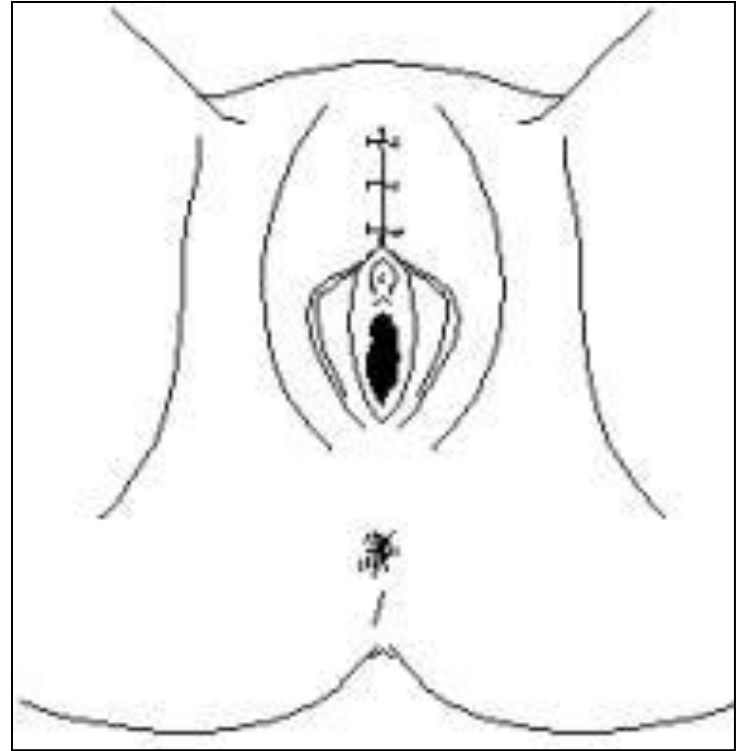
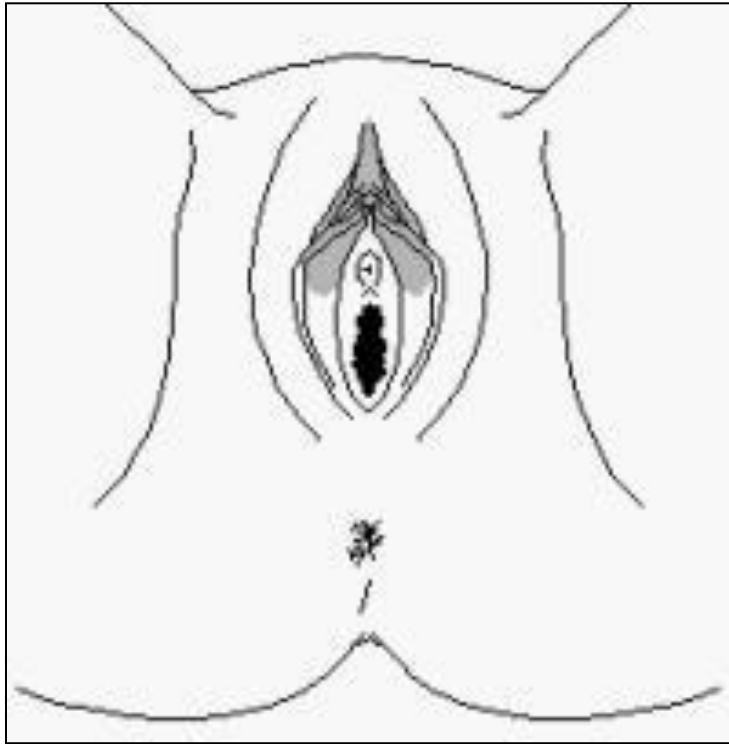

Figure 2.
A. Clitoris de profil. 1. Pubis ; 2. ligament suspenseur du capuchon ; 3. corps du clitoris ; 4. gland du clitoris ; 5. urètre.
B. Tracé d'amputation lors d'une excision.
C. Après excision, moignon d'amputation adhérent au périoste de la symphyse pubienne.

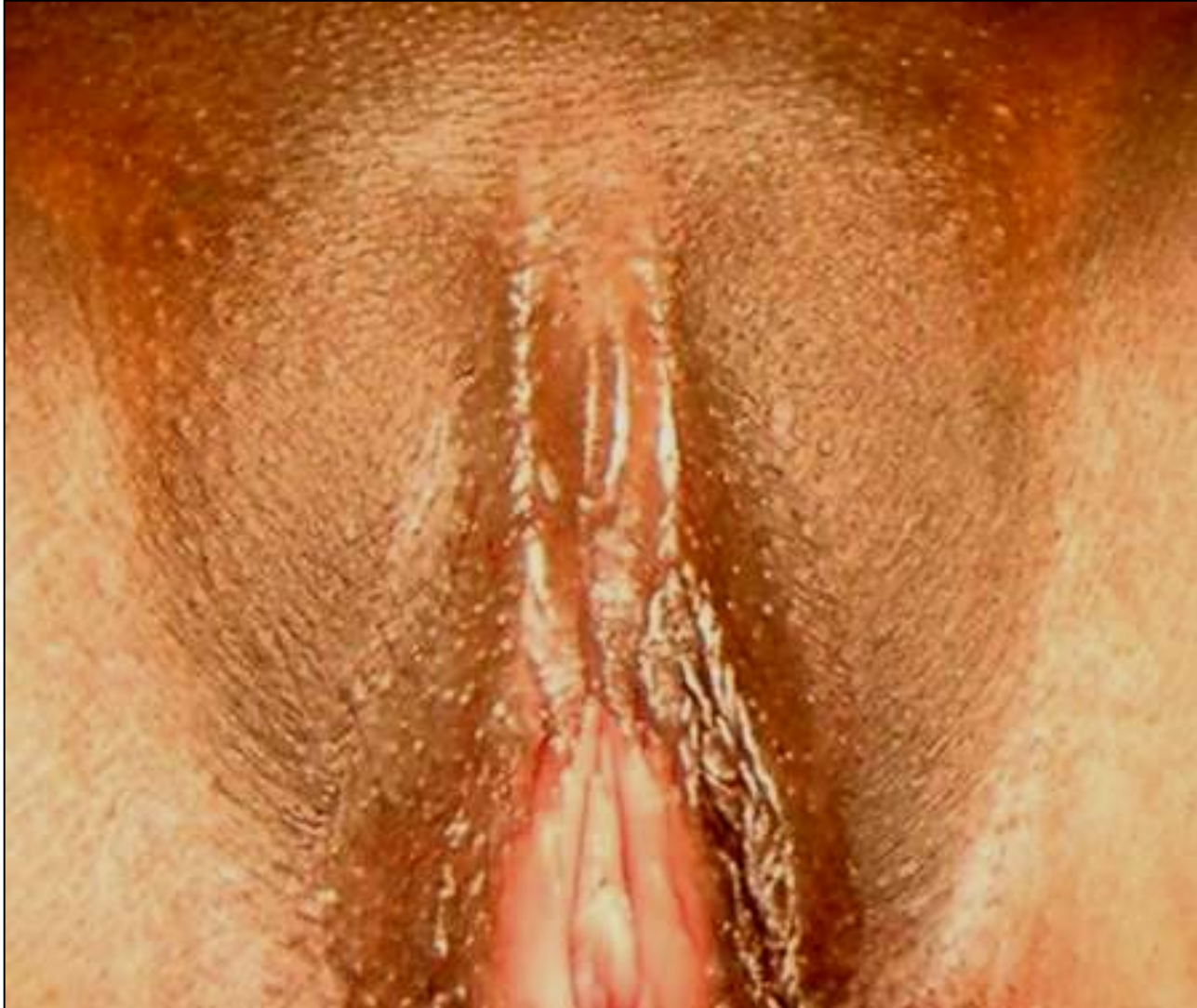Classification OMS

- **TYPE I** : Excision du prépuce clitoridien
 - Ia: prépuce
 - Ib: prépuce et gland clitoridien
- **TYPE II** : Excision du clitoris avec celle partielle ou totale des petites lèvres (80 % des mutilations)
 - IIa: petites lèvres
 - IIb: petites lèvres et clitoris
 - IIc: petites et grandes lèvres et clitoris
- **TYPE III** : Infibulation avec fermeture quasi-complète de l'orifice vulvaire (15 % des mutilations)
 - IIIa: suture des petites lèvres
 - IIIb: sutures des grandes lèvres
- **TYPE IV** : Autres procédés de mutilation

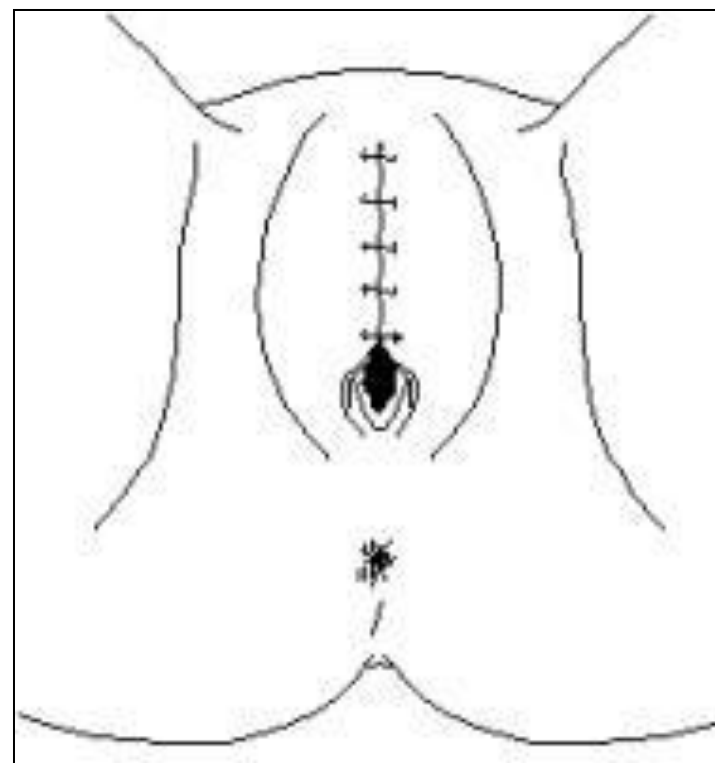
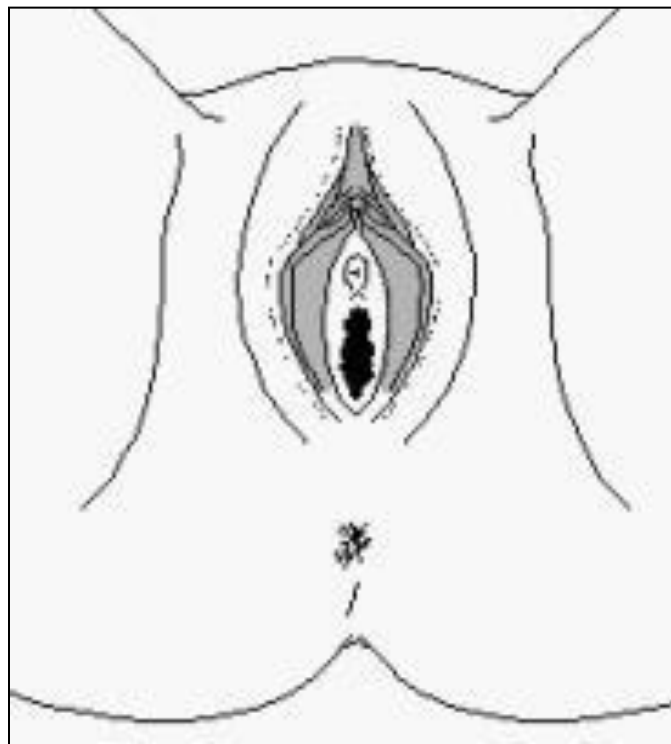
Type 2



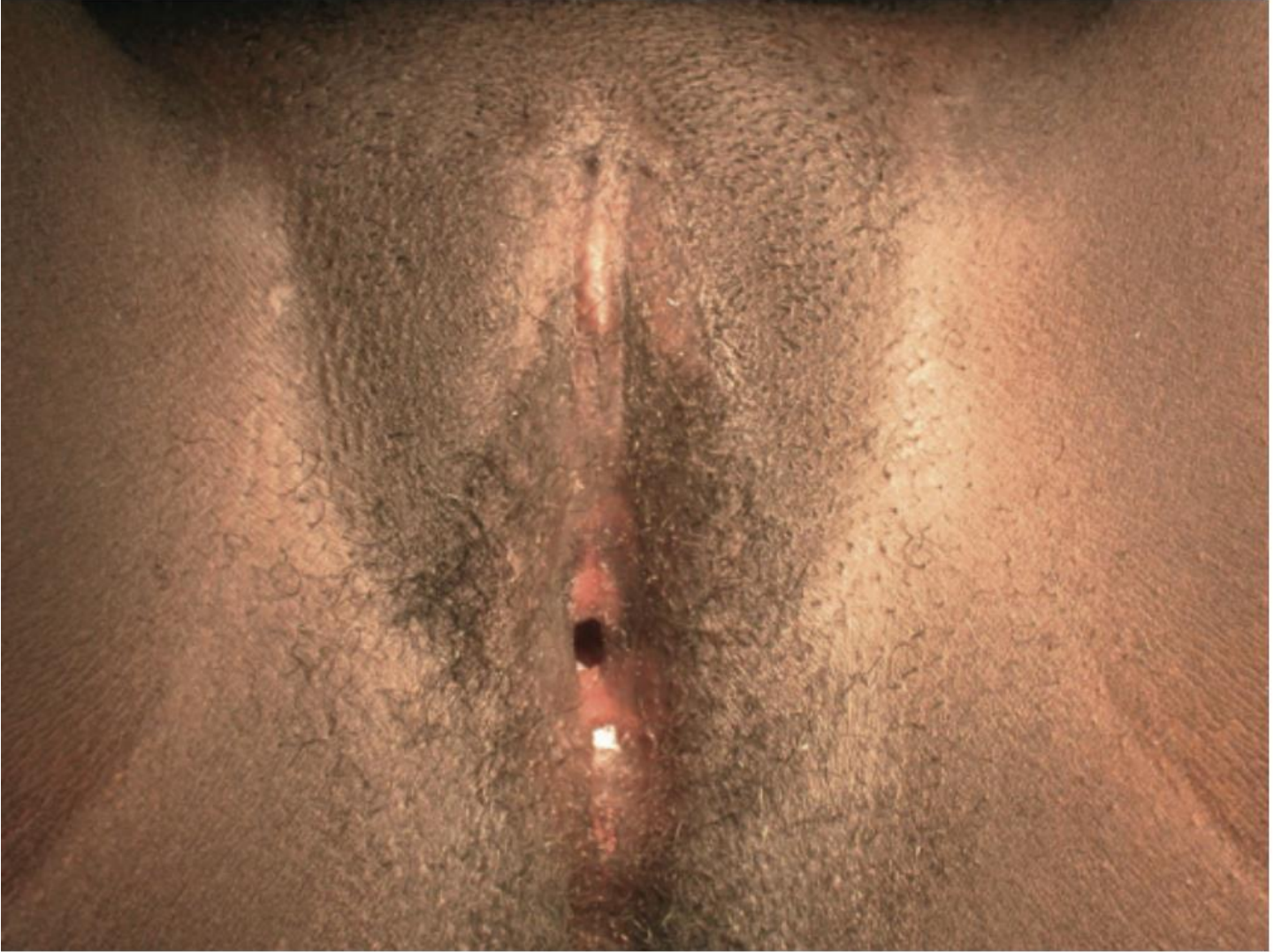
Type 2



Type 3



Type 3



Réalisation

- **Réalisation par des exciseuses**

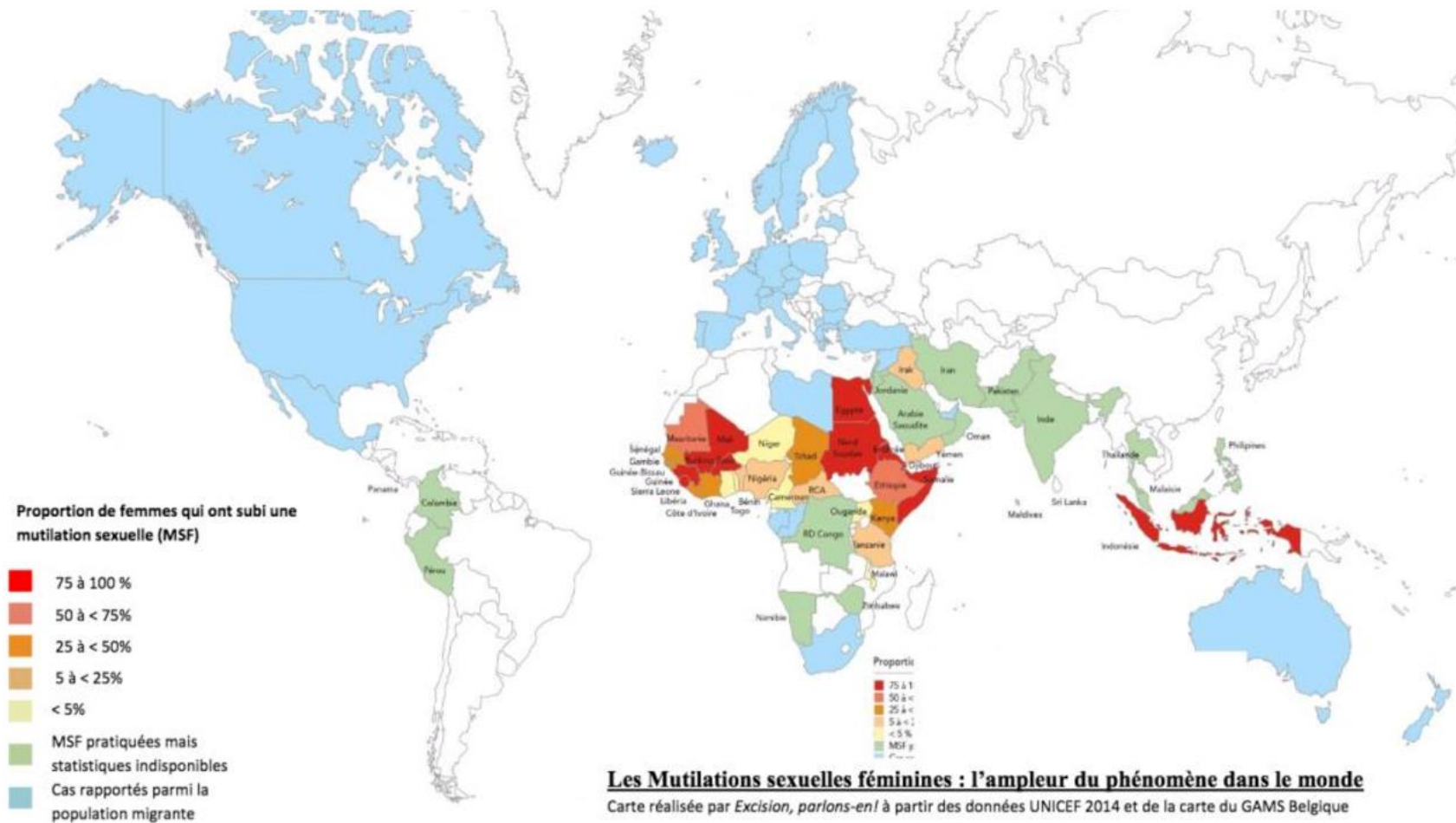
- Excision et incision à l'aide d'un couteau, rasoir ou de ciseaux ou parfois de substances corrosives
- Sutures avec des épines

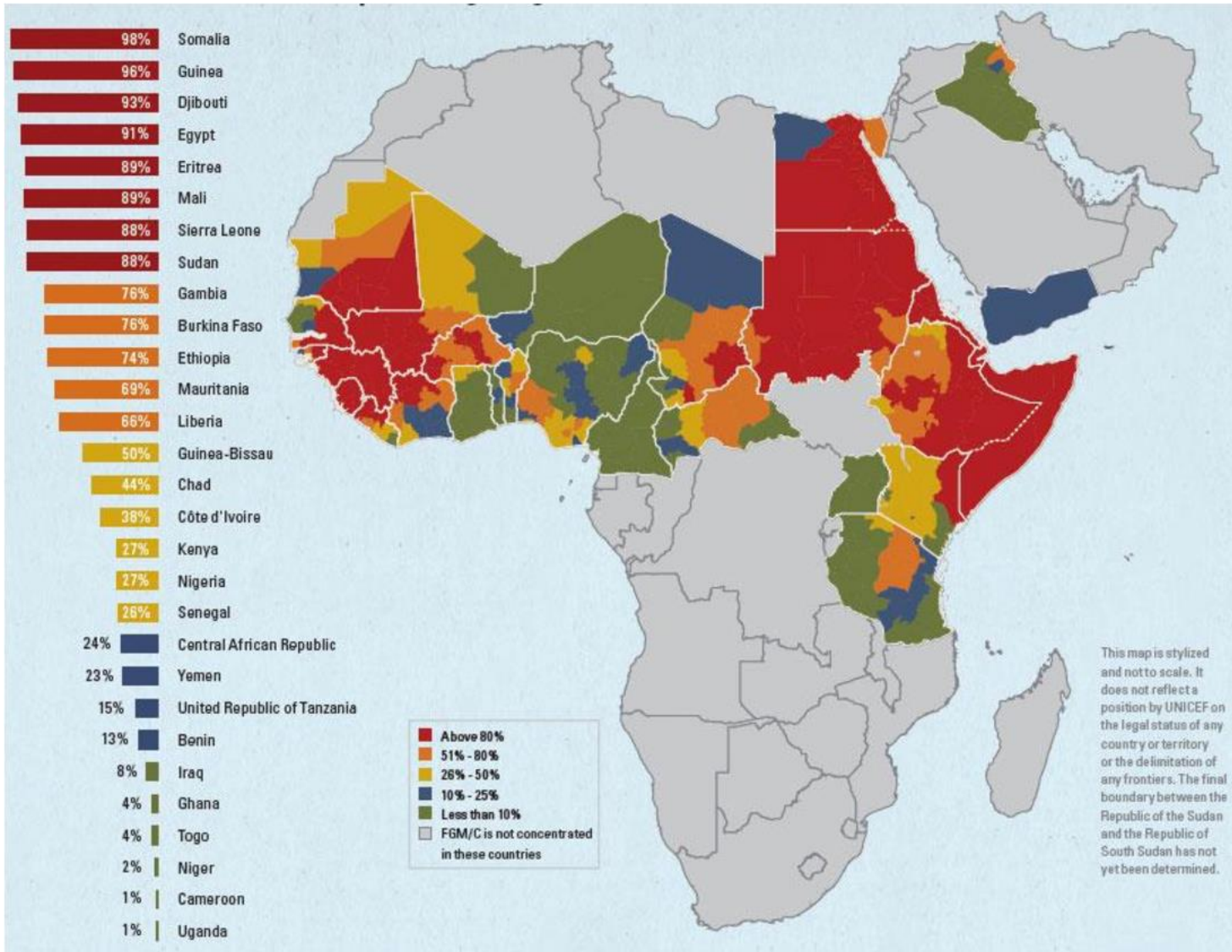
- **Soins :**

- Solutions à bases de plantes utilisées pour la cicatrisation
- Jambes des fillettes parfois attachées



1.2.1 Répartition géographique





Complications immédiates

- Hémorragies
 - Choc hémorragique
 - Décès
- Plaies du périnée supplémentaires, fistules
- Rétention aiguë d'urine
- Infections aiguës
 - Locales: abcès, phlegmon, adénite suppurée
 - Généralisées: gangrène gazeuse, sepsis, tetanos
 - Transmission HIV
- Douleur importante et choc neurogénique

Complications tardives

- Loco-régionales
 - Les cicatrices chéloïdes, kystes épidermiques
 - Les algies pelviennes chroniques, névrome du nerf dorsal du clitoris
- Gynécologique
 - Disménorrhée, hémocolpos, stérilité
- Urinaires
 - rétention d'urines aiguës ou chroniques
 - Infections récidivantes: cystites, pyélonéphrites, insuffisance rénale

Complications tardives

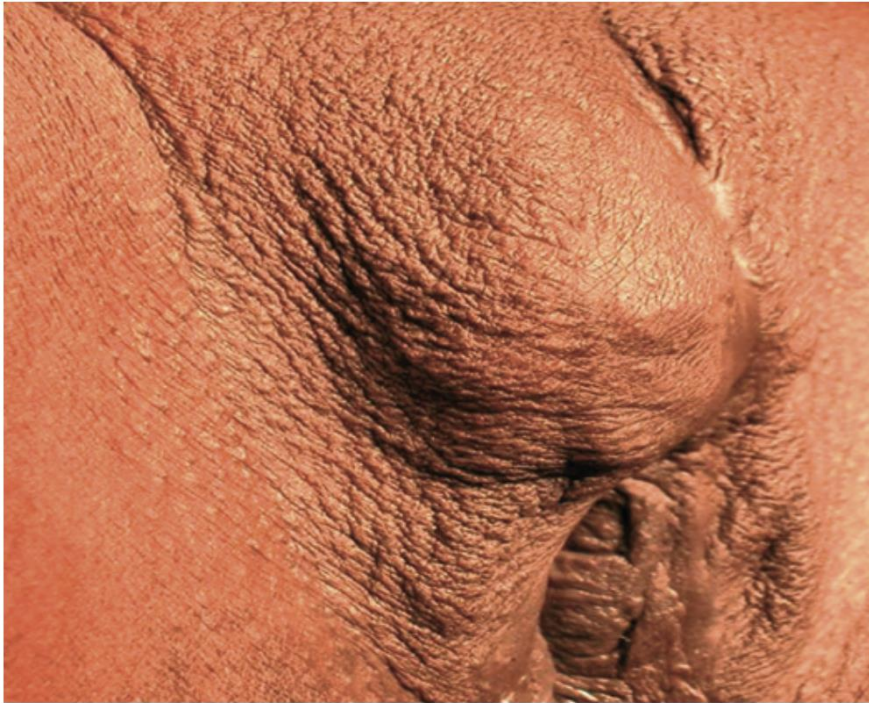

Figure 16. Kyste skénique scléreux après remaniement infectieux.

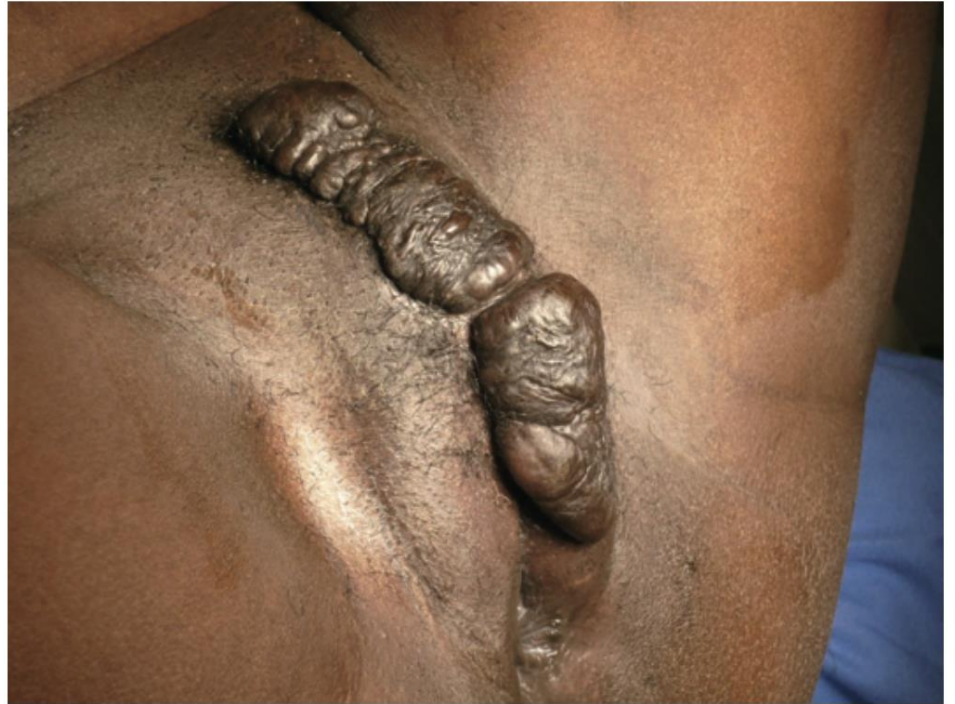

Figure 18. Cicatrice chéloïde extensive.

Complications tardives

- Obstétricales: variables en fonction de la mutilation
 - Excision:
 - plus de déchirures périnéales
 - Infibulation:
 - Obstacle à la surveillance du travail
 - Obstacle à la progression foetale: plus de césarienne
 - Rétention prolongée du fœtus dans la filière génitale: risque de fistules et d'incontinences

Complications tardives

- Etude OMS dans Lancet 06/06
 - 6 pays: Burkina, Nigeria, Kenya, Soudan, Ghana, Sénégal
 - 29 000 femmes accouchées
 - Entre 40 et 75% de mutilations sexuelles
- Résultats:
 - Césarienne x 1,3
 - Hémorragie x 1,4
 - Durée de séjour x 1,7
 - Réanimation néonatale x 1,4
 - Mortalité néonatale x 1,4

Complications sexuelles et psychologiques

- L'épreuve de la mutilation = anxiété, dépression...
- L'angoisse des rapports sexuels
- L'angoisse de l'accouchement
- Troubles de la sexualité = dyspareunie, frigidité...

- **Le sentiment d'être différente**

Conséquences juridiques

- Les mutilations sexuelles sont interdites par la loi depuis 1983
 - C'est un crime jugé à la cour d'assises
 - Tous les enfants quel que soit leur nationalité
 - Que les actes soient commis en France ou à l'étranger
 - Entraînant de 10 à 30 ans de prison et 150 000€ d'amende
 - Délai de prescription de 20 ans à compter de la majorité
- L'incitation aux mutilations sexuelles est un délit depuis 2013
- Dérogation au secret médical/professionnel pour mineur en danger
- Non assistance à personne en danger
- Possibilité de demande d'asile pour l'enfant uniquement

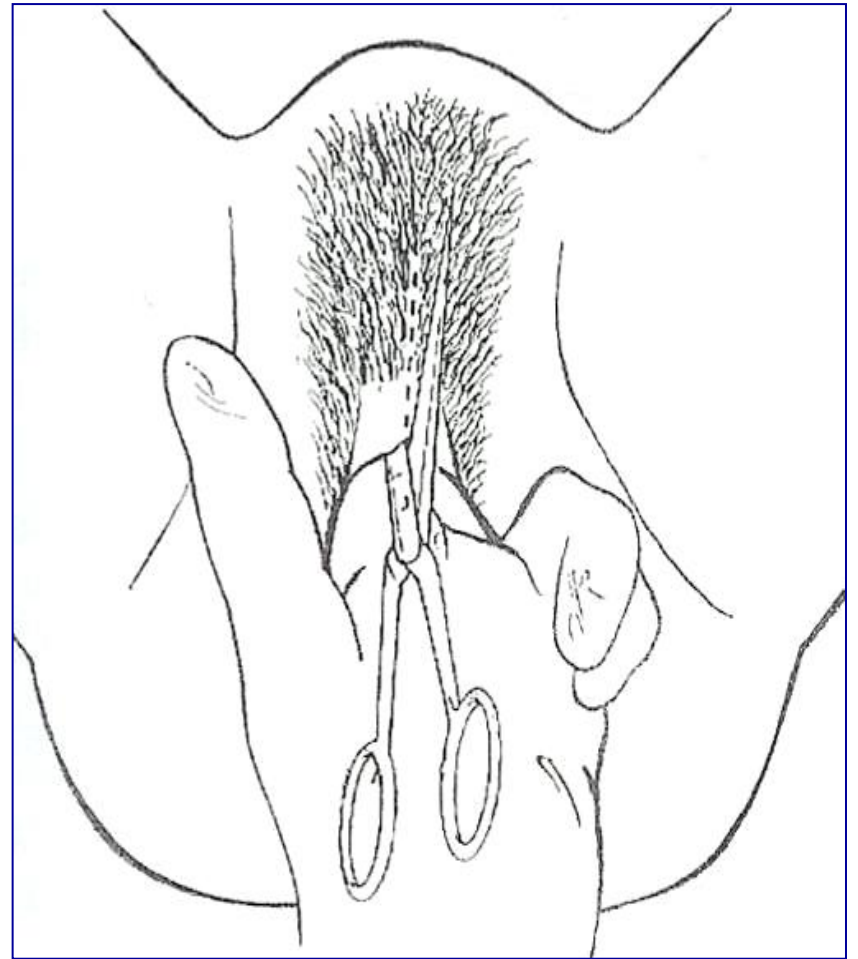
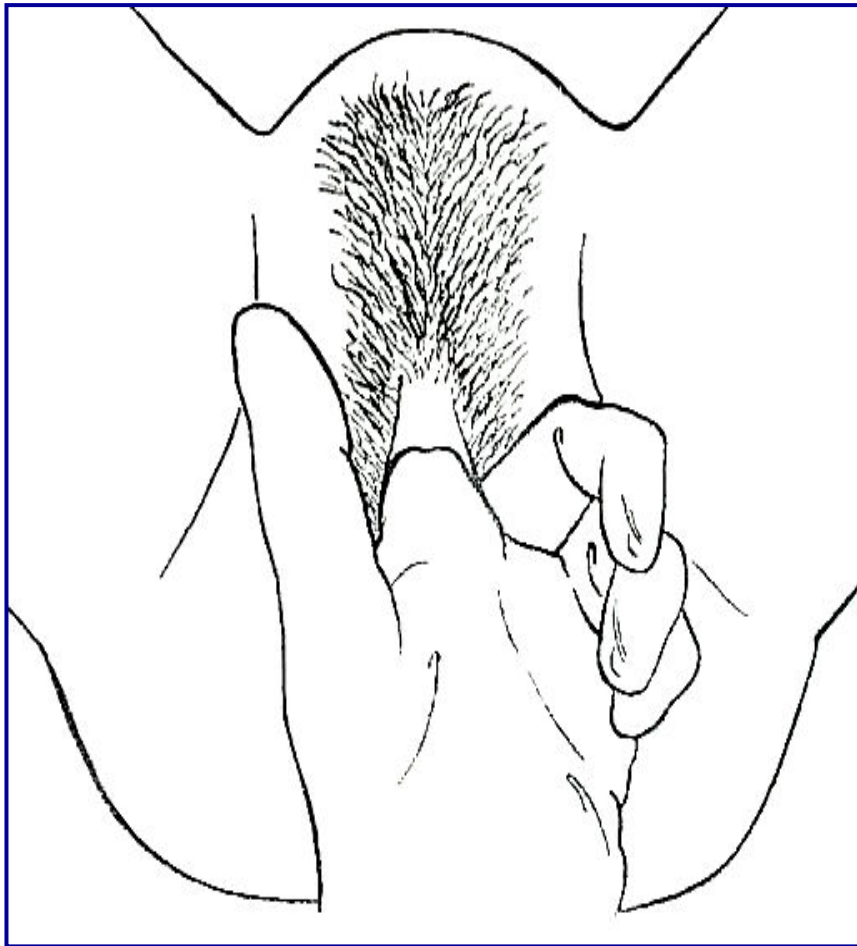
Autour de la chirurgie

- **Entretien psychologique voire sexologique** : l'anatomie, les changements du corps, le rôle des organes érectiles, la sexualité
- **Informations** sur les principes techniques, les suites opératoires immédiates, les incidents et les résultats espérés
- **Enquête préalable** sur la sexualité afin d'évaluer l'amélioration envisageable
- **Suivi** médico-psychologique

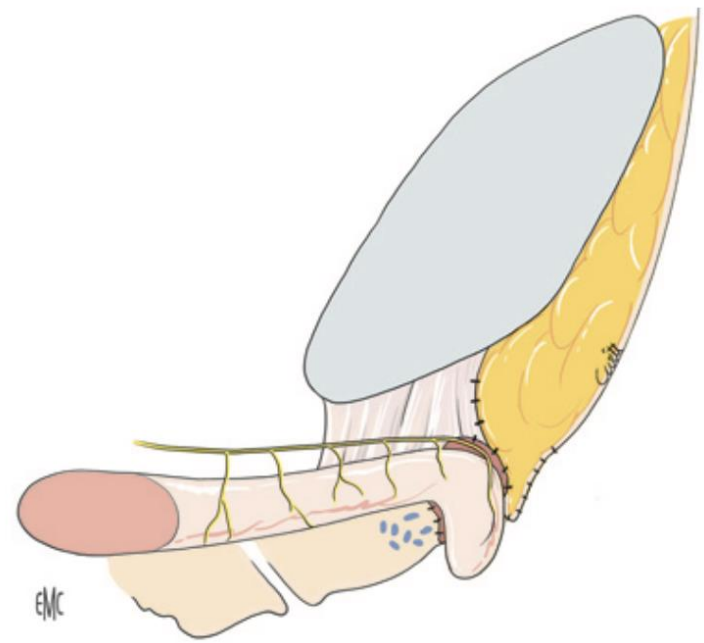
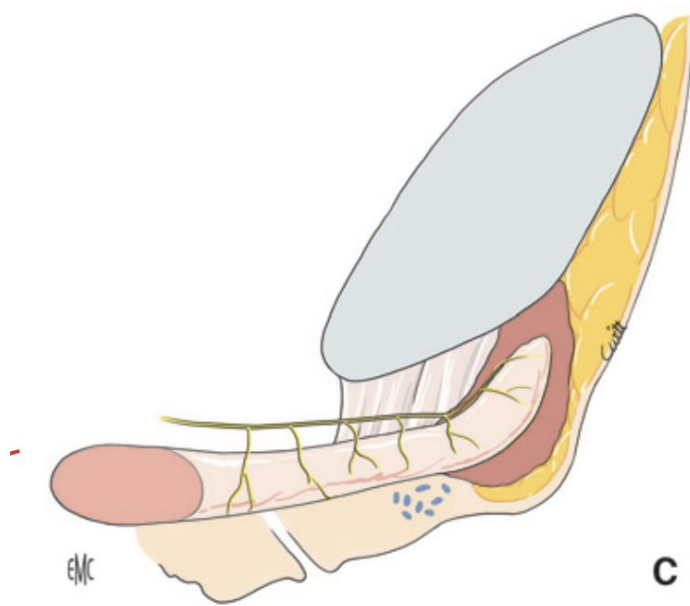
Réparations chirurgicales

- Au cours d'un accouchement
 - Désinfibulation
- En dehors de l'urgence
 - Résection de kyste épidermiques
 - Libération d'un névrome
 - Désinfibultation
 - Clitoridoplastie

Désinfibulation



Clitoridoplastie



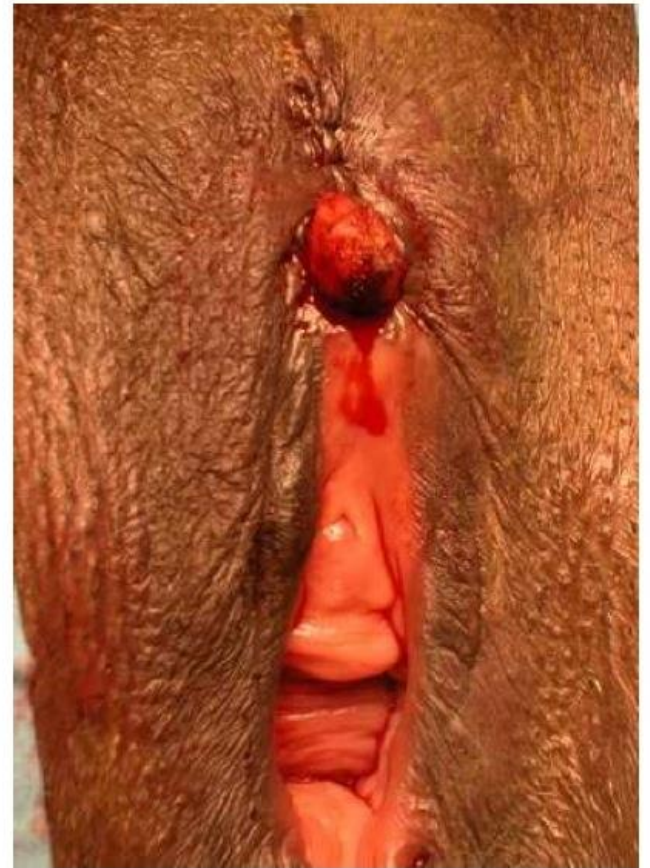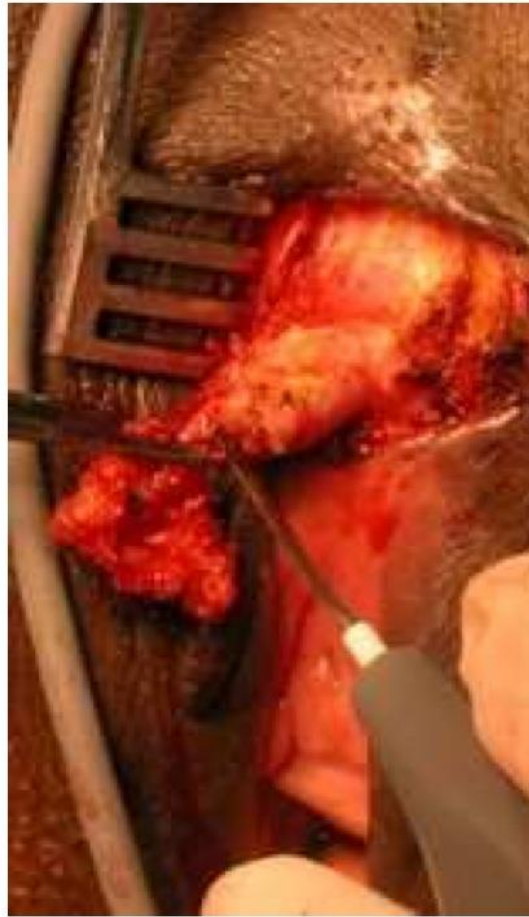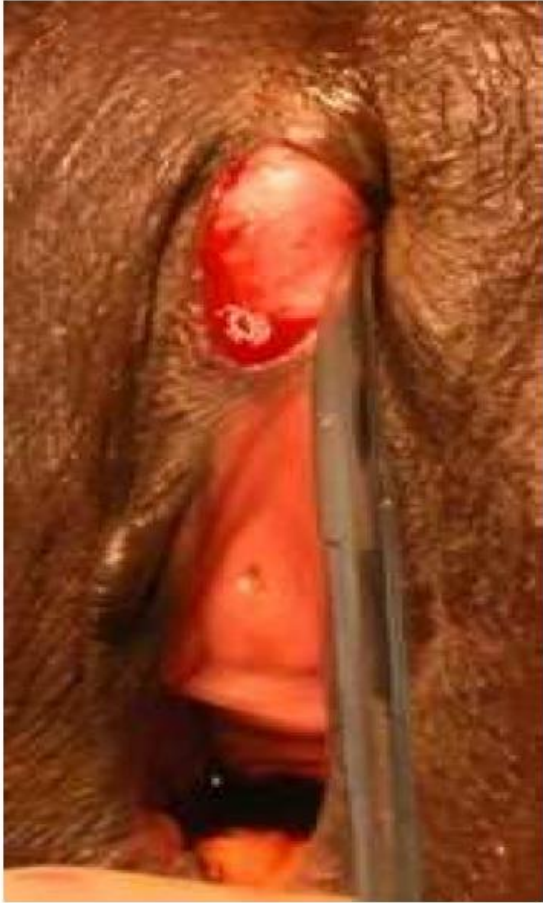Clitoridoplastie

- Demandé pour
 - Recherche identité féminine 100 %
 - Dysfonctionnement sexuel 90%
 - Douleur 50%
- 30 ans en moyenne (18-63)
- Durée : 30 à 45 min
- Hospitalisation 24h, repos 21 jours
- Récupération de la sensibilité clitoridienne > 6 mois

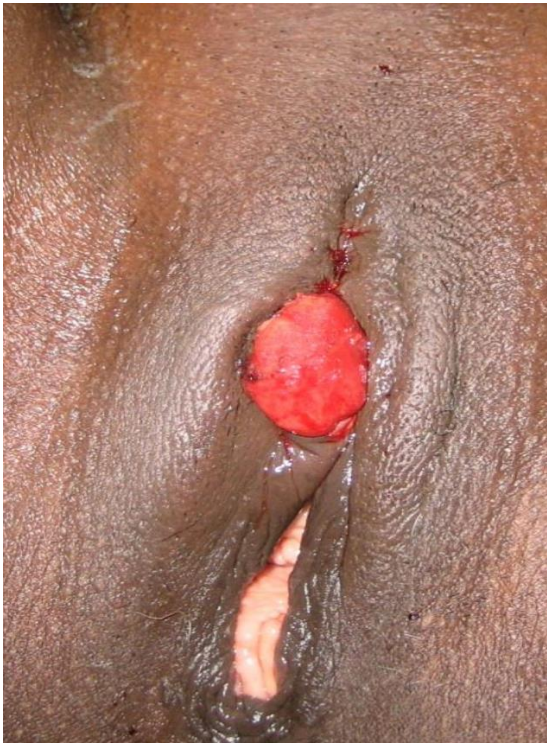Clitoridoplastie

- Résection cutanée
- Libération du corps clitoridien
- Section du ligament suspenseur du clitoris
- Résection du tissu cicatriciel du moignon
- Réimplantation du néogland
- Fermeture cutané

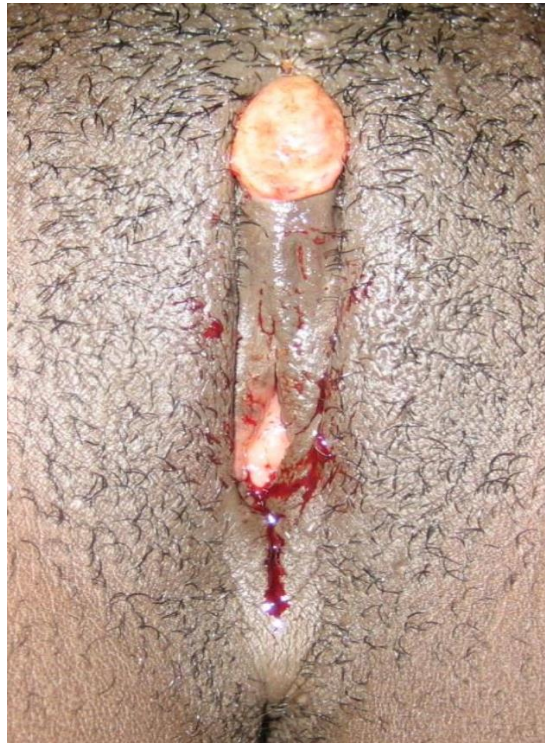Clitoridoplastie



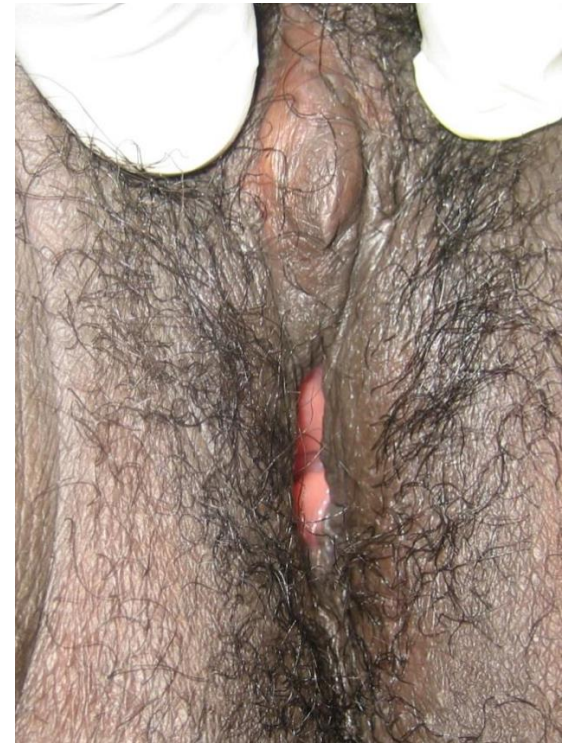
Clitoridoplastie



J0



J7



M6

Etude Lancet 2012 Dr Foldes

Anatomie du néogland à 1 an	
Clitoris normal	28%
Gland clitoridien sans capuchon	42%
Projection visible du clitoris	24%
Projection palpable du clitoris	6%
Pas de changement	< 1%

Fonction clitoridienne	
Amélioration des douleurs	95%
Orgasmes ressentis	51%

Entre 1998 et 2009: 2938 patientes opérées, 866 suivies à 12 mois