


Insuffisance cardiaque Définitions et diagnostic

DR RAITIERE OLIVIER

CPTS GRAND HAVRE – OCTOBRE 2023

The background of the slide is a faint, light-colored ECG (heart rate) tracing on a grid. The text is centered over this background.

Qui sont les patients* ?
Quel bilan ?

(ambulatoires)*

Martine, 83 ans

- ATCD : HTA, diabète type 2, surpoids, hypothyroïdie, polyarthrite
- Dyspnée NYHA 2 en majoration sur 2-3 mois
- Pas de DT, pas de palpitations, pas de malaise

- PA 150/90 mmHg ; FC 90 bpm ; eupnéique au repos
- Poids 88 kg stable
- Pas de souffle
- OMI mais « depuis 1 an » ; signe du godet ; pas de dermite ocre
- Pas de TJ, RHJ, etc...

Martine, 83 ans

- A. A très probablement une insuffisance cardiaque décompensée
- B. Je la fais hospitaliser pour bilan
- C. Je dose d'emblée un BNP
- D. Je demande d'emblée un avis cardiologique avec ECG
- E. L'ETT n'est pas nécessaire à ce stade

Martine, 83 ans

- A. A très probablement une insuffisance cardiaque décompensée
- B. Je la fais hospitaliser pour bilan
- C. Je dose d'emblée un BNP
- D. Je demande d'emblée un avis cardiologique avec ECG
- E. L'ETT n'est pas nécessaire à ce stade

Patrick, 54 ans

- ATCD : tabac 60 PA, IDM ST+ il y a 3 mois

- Bilan lors de l'IDM :
 - Occlusion aiguë de l'IVA, revascularisation avec 1 stent
 - FEVG 30% à l'ETT, pas de valvulopathie
 - Traitement : Kardegic, Bisoprolol, Perindopril, Atorvastatine
 - Sorti à J5 et non revu depuis

- Dyspnée NYHA 3 depuis l'IDM
- Pas de signe congestif à l'examen
- Constantes normales

Patrick, 54 ans

- A. A une insuffisance cardiaque compensée
- B. A déjà bénéficié d'une prise en charge optimale
- C. A déjà été vu en cardiologie, « ça attendra bien 3 mois »
- D. A une espérance de vie très réduite (décès attendu avant 60 ans)
- E. Peut voir son espérance de vie augmenter significativement

Patrick, 54 ans

- A. A une insuffisance cardiaque compensée
- B. A déjà bénéficié d'une prise en charge optimale
- C. A déjà été vu en cardiologie, « ça attendra bien 3 mois »
- D. A une espérance de vie très réduite (décès attendu avant 60 ans)
- E. Peut voir son espérance de vie augmenter significativement

Sylvie, 68 ans

- ATCD : aucun

- Admise au SAU pour « sub-OAP », BNP 270 ng/L en aigu
- ECG : sinusal, bloc de branche gauche, ondes T vaguement « plates » en latéral
- 2 jours en UHCD, diurétiques, sortie

- Vous consultez 1 semaine après :
 - « Ah mais je ne suis plus du tout essoufflée ! »
 - Pas de signe congestif à l'examen
 - PA 100/60 mmHg, FC 85 bpm, eupnéique au repos

Sylvie, 68 ans

- A. A une insuffisance cardiaque
- B. Je la fais hospitaliser pour bilan
- C. Je l'adresse d'emblée au cardiologue
- D. Je demande d'emblée une ETT
- E. Je temporise et demanderai un bilan si récidive des symptômes

Sylvie, 68 ans

- A. A une insuffisance cardiaque
- B. Je la fais hospitaliser pour bilan
- C. Je l'adresse d'emblée au cardiologue
- D. Je demande d'emblée une ETT
- E. Je temporise et demanderai un bilan si récidive des symptômes

The background of the slide features a faint, light-colored ECG (heart rate) tracing on a grid. The tracing shows several cardiac cycles with distinct P waves, QRS complexes, and T waves. The overall tone is light and professional.

Insuffisance cardiaque : une maladie négligée

Définition de l'IC : 2 composantes

= Incapacité du cœur à délivrer un **débit suffisant** aux besoins de l'organisme, à un **niveau normal de pressions de remplissage**

⇒ Tableau clinique constitué d'un ensemble de symptômes qui reflètent les conséquences tissulaires et viscérales de l'insuffisance circulatoire

Deux composantes de l'IC

Augmentation des pressions
de remplissage



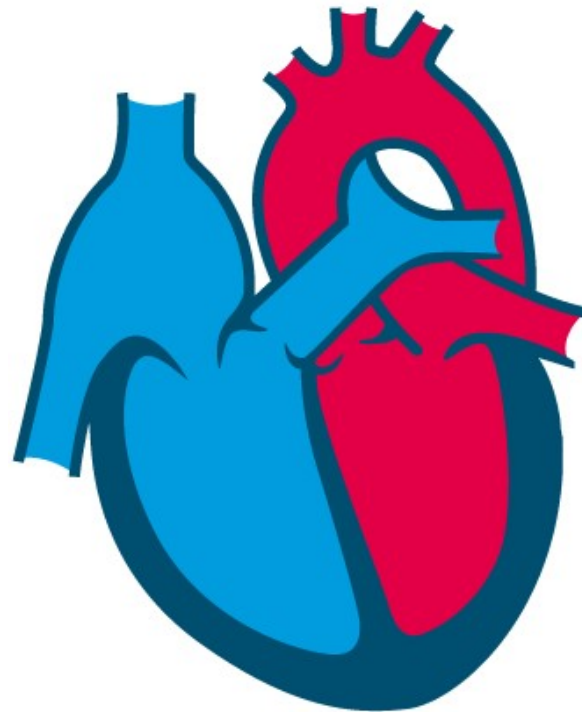
« IC diastolique »



Augmentation de la pression
en aval



Congestion



Insuffisance du débit

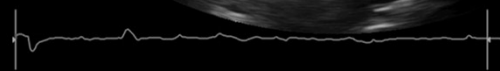
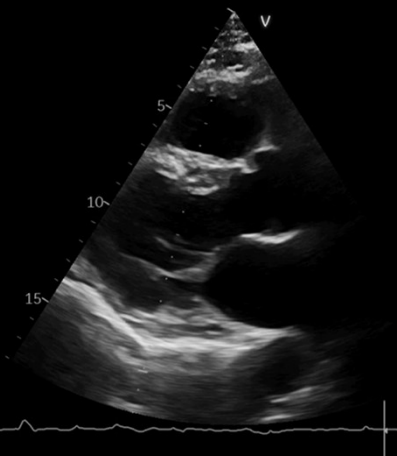


« IC systolique »



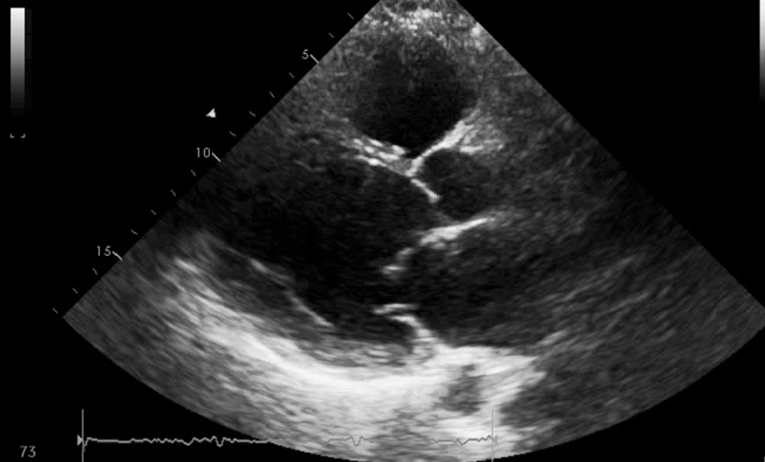
Altération de la circulation
périphérique

02/12/2020 15:12:55
ACE



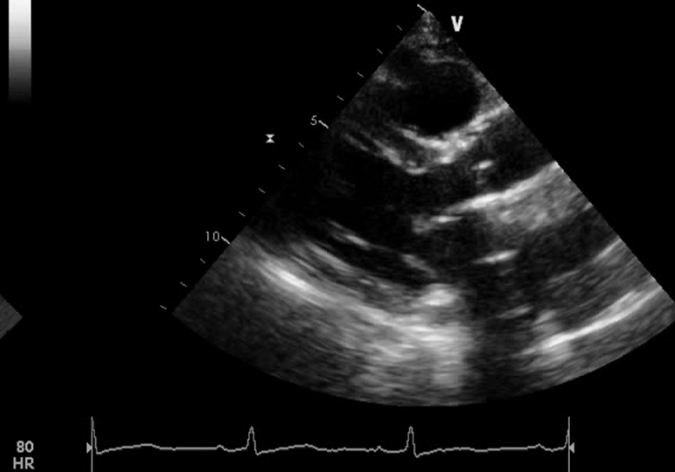
NORMAL

Soft 05/09/2014 09:13:26




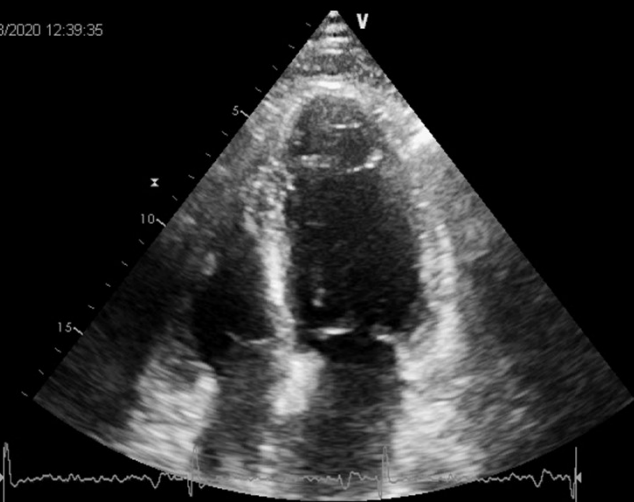
IC à FEVG altérée

23/09/2014 16:32:10



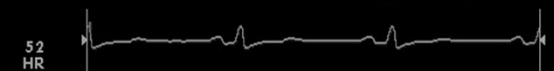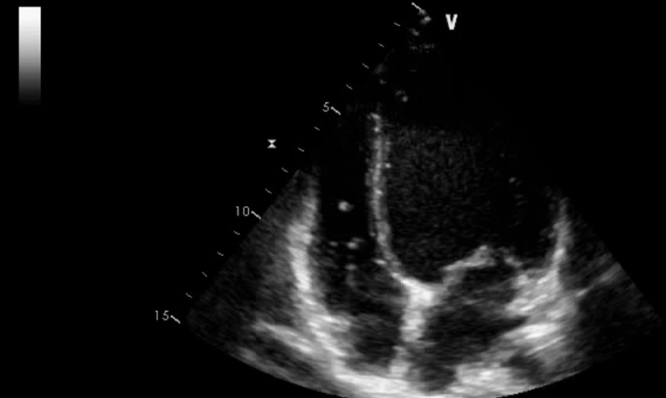
IC à FEVG préservée

17/08/2020 12:39:35



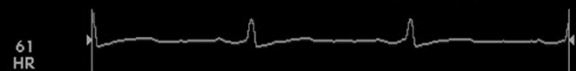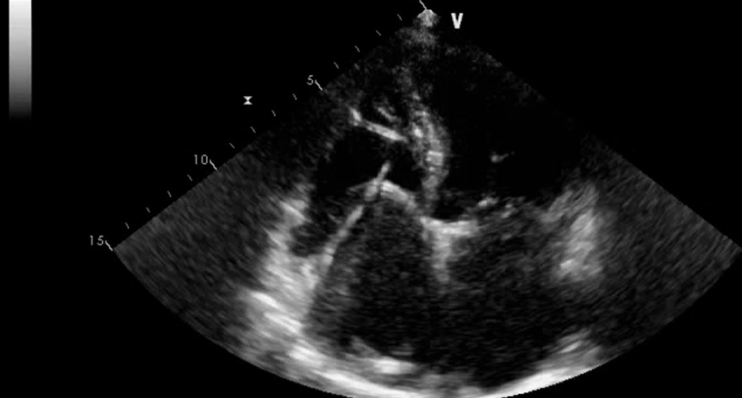
NORMAL

CTO 04/11/2014 12:49:48



IC à FEVG altérée

23/09/2014 16:44:29



IC à FEVG préservée

Les signes d'alerte ⇔ 4 signes cardinaux

- Essoufflement
- Prise de Poids
- Œdèmes
- Fatigue



EPOF



SOCIÉTÉ FRANÇAISE DE CARDIOLOGIE
GICC
Groupe
Insuffisance Cardiaque
& Cardiomyopathies

4 ESSOUFFLEMENT 4 PRISE DE POIDS
L'INSUFFIS4NCE
CARDI4QUE
4 ŒDÈMES 4 FATIGUE

PRENEZ VOTRE CŒUR EN MAIN !

**AVEZ-VOUS CONSTATÉ DEPUIS PEU
CES 4 SIGNES ?**

 **ESSOUFFLEMENT**  **PRISE DE POIDS**

 **ŒDÈMES**  **FATIGUE**

**VOUS AVEZ PEUT-ÊTRE
UNE INSUFFISANCE CARDIAQUE...**

CONSULTEZ VOTRE MÉDECIN !

INFORMATIONS : WWW.GICC.CARDIO.FR
: GICC@SFCARDIO.FR



SOCIÉTÉ FRANÇAISE DE CARDIOLOGIE
Groupe
Insuffisance Cardiaque
& Cardiomyopathies






**SYMPTÔMES
INSUFFISANCE CARDIAQUE**

- Essoufflement
- Prise de poids
- Œdème
- Fatigue

**LE MAG
DE LA SANÉ** **INSUFFISANCE CARDIAQUE : LES SIGNES QUI DOIVENT ALERTER**

DYSPNEE : classification NYHA

Class I	No limitation of physical activity. Ordinary physical activity does not cause undue fatigue, palpitation or dyspnoea.		
Class II	Slight limitation of physical activity. Comfortable at rest but ordinary physical activity results in fatigue, palpitation or dyspnoea.		Escaliers, marche rapide ou en côtes, sport
Class III	Marked limitation of physical activity. Comfortable at rest but less than ordinary activity results in fatigue, palpitation or dyspnoea.		Marche tranquille, habillage, toilette, cuisine
Class IV	Unable to carry out any physical activity without discomfort. Symptoms at rest. If any physical activity is undertaken, discomfort is increased.		Dyspnée même au repos

NYHA: New York Heart Association.


Les symptômes de l'IC sont négligés

- Tremblements ⇔ « J'ai Parkinson »
- Masse ⇔ « J'ai un cancer »
- Douleur thoracique ⇔ « J'ai un infarctus »
- Asthénie : « ça va passer »
- Dyspnée : « je suis vieux »
- Œdèmes : « j'ai une mauvaise circulation »

L'IC est peu médiatisée... et mal connue

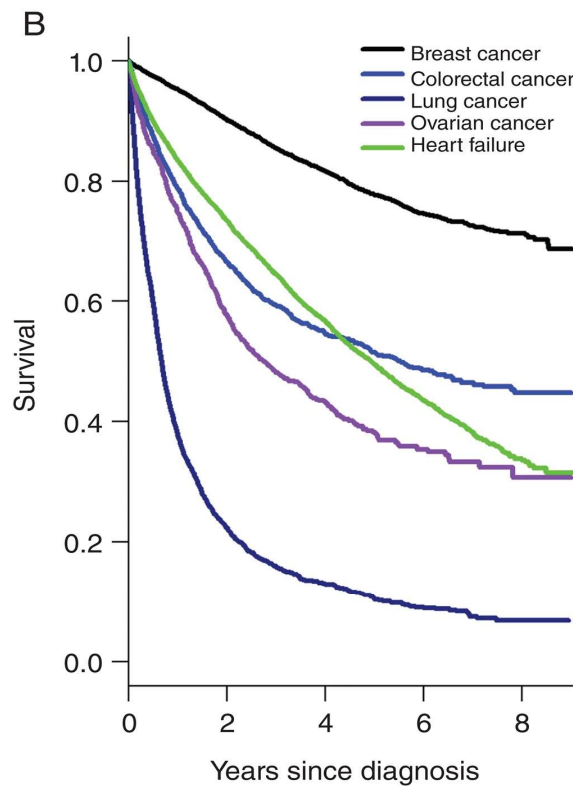
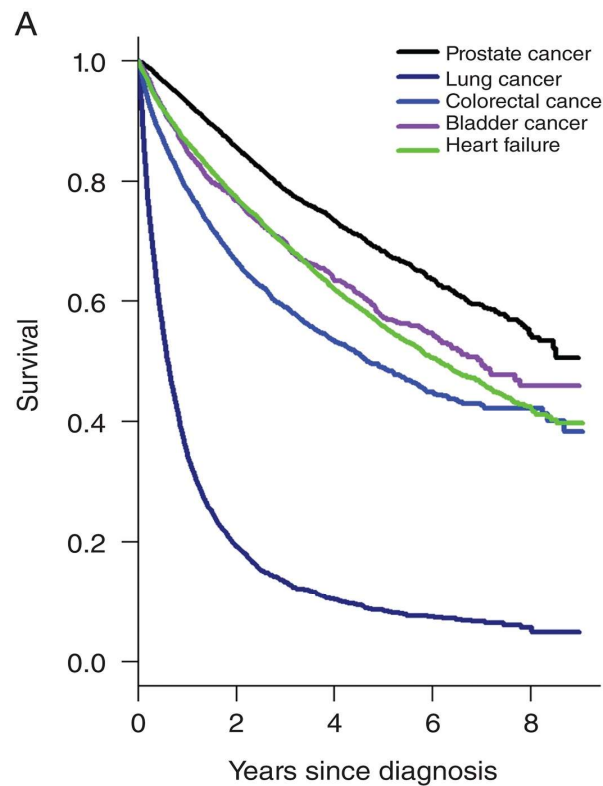


J'ai un cancer



Moi ?? J'ai jamais eu de problème cardiaque !

+++ MAIS L'IC A UN PRONOSTIC SOMBRE +++



56 658 patients écossais
10 309 insuffisants cardiaques

Mamas MA, et al.
European Journal of Heart Failure, 2017

L'insuffisance cardiaque en France

2.3% de la population adulte ⇔ 1 130 000 personnes (2009)

95 000 décès/an (2010)

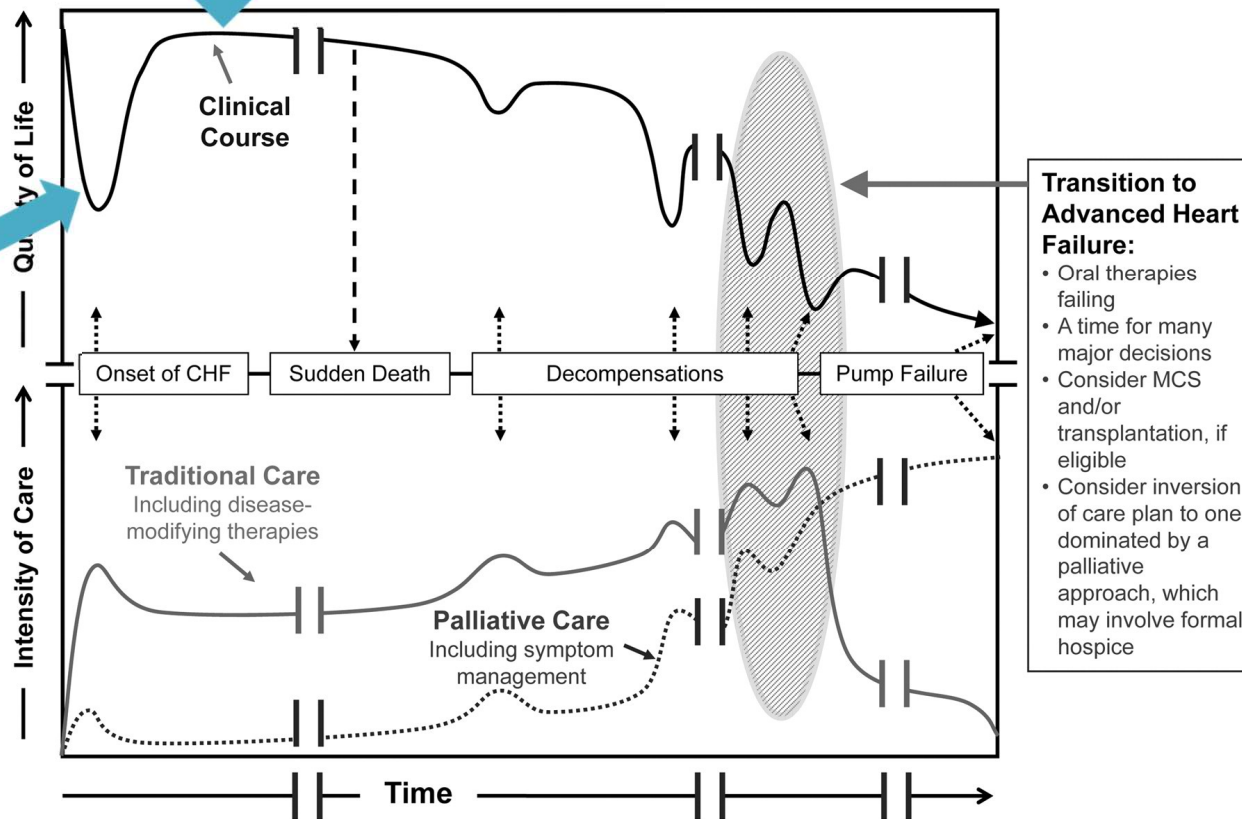
1 décès toutes les 6
minutes

Sylvie

= A RISQUE !

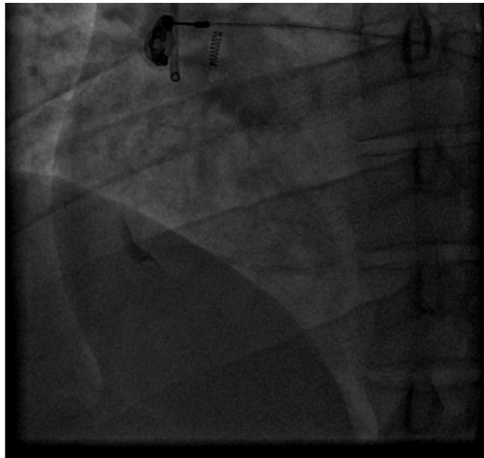
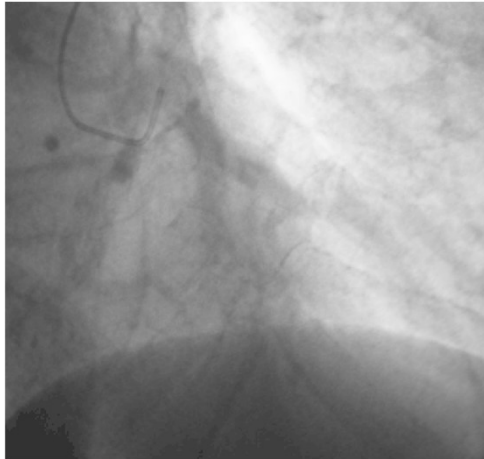Evolution naturelle de l'IC

Martine & Patrick



The background of the slide features a faint, light-colored ECG (heart rate) waveform overlaid on a grid pattern. The waveform is centered horizontally and spans most of the width of the slide. The grid consists of small squares and larger squares, typical of medical ECG paper.

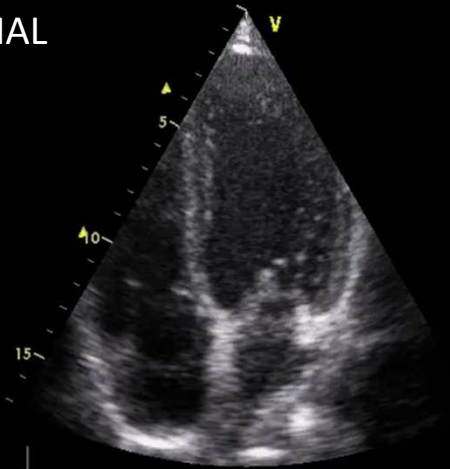
Comment faire le diagnostic ?
Qui adresser au cardiologue ?



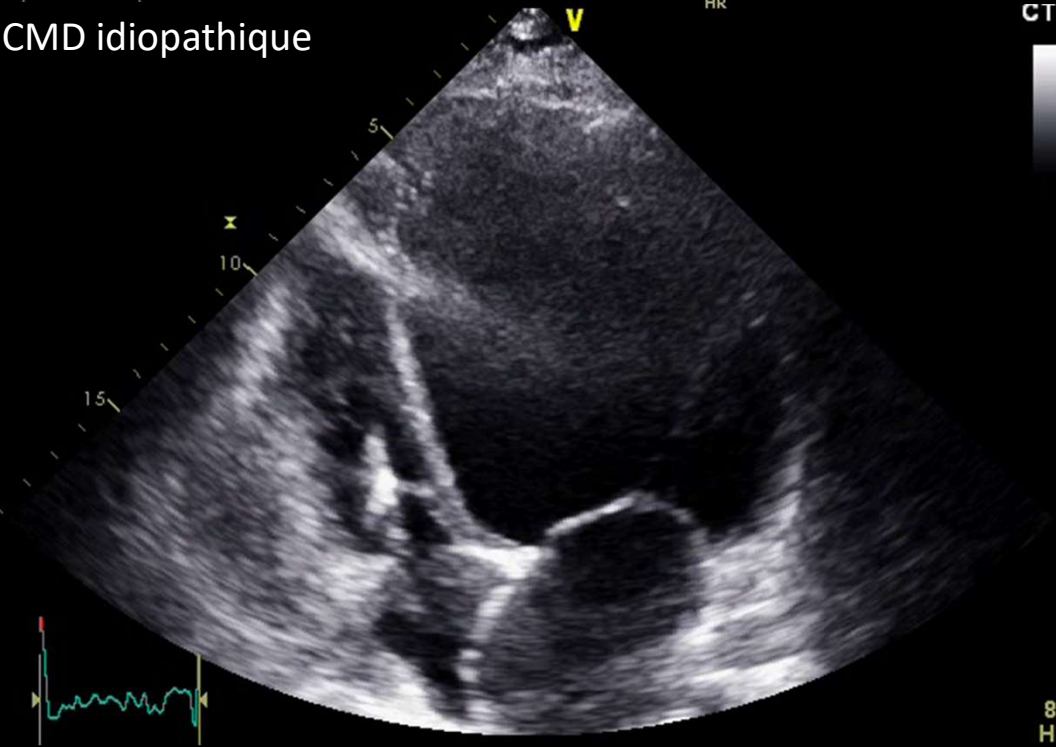
Quels patients ? Quelles causes ?

- Maladie coronaire / infarctus du myocarde → vaste +++
- Maladies valvulaires
- ICFEP : HTA, diabète, âge...
- Cardiomyopathies :
 - CMD : idiopathique, toxique (OH +++, chimio)...
 - CMH : sarcomérique (génétique), amylose...
- Autres...

NORMAL

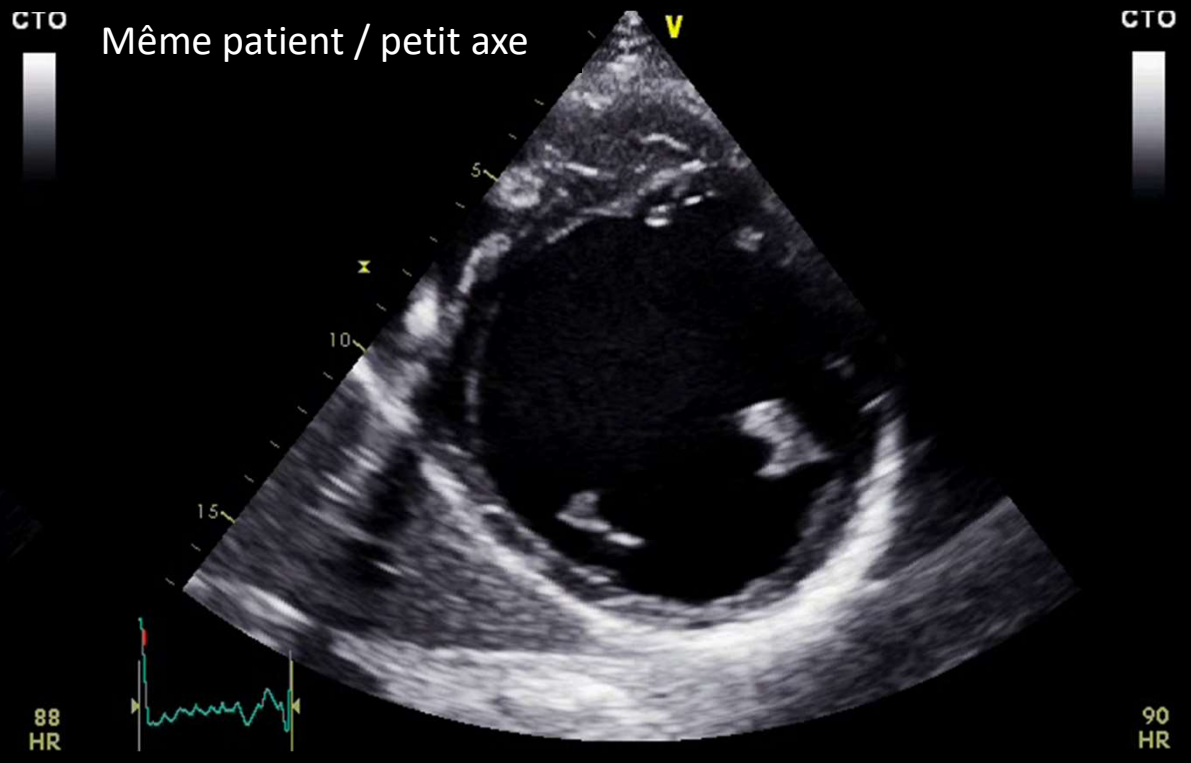


CMD idiopathique



CTO

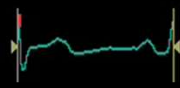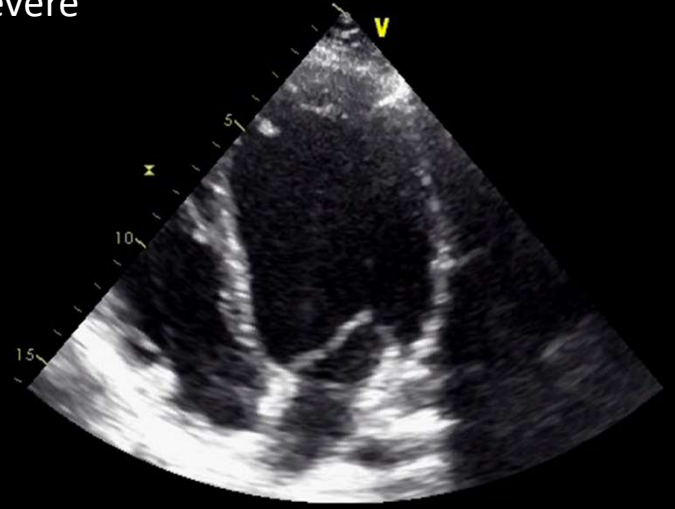
Même patient / petit axe



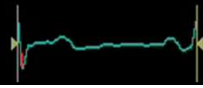
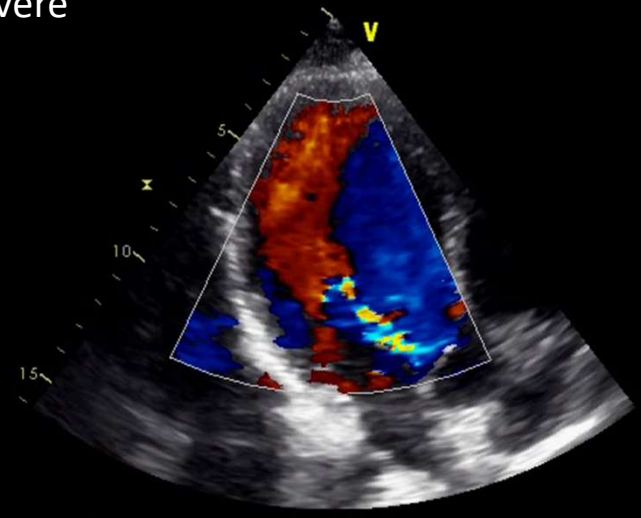
CTO

90 HR

IA sévère

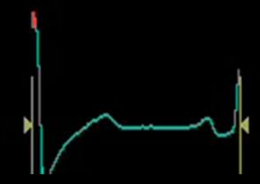
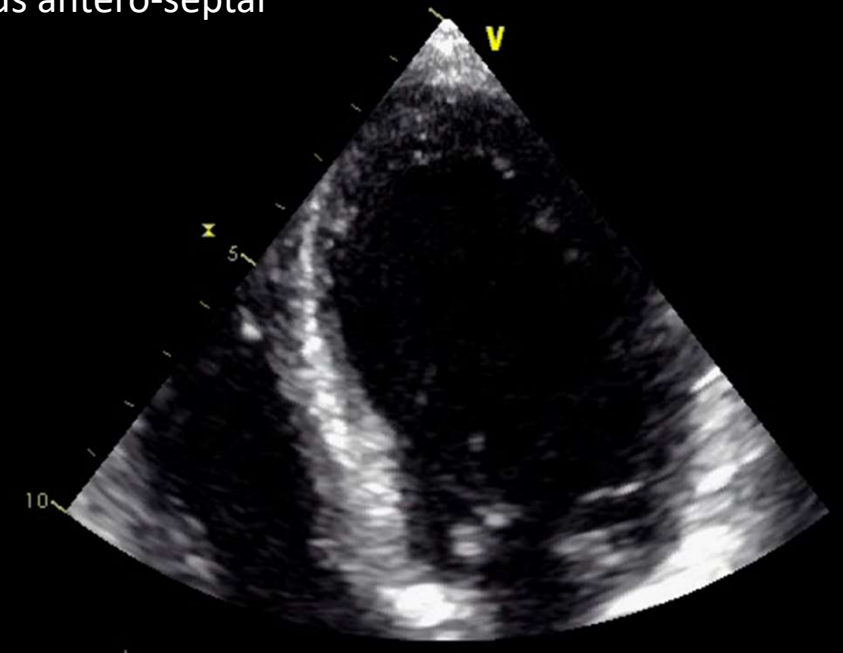


IA sévère



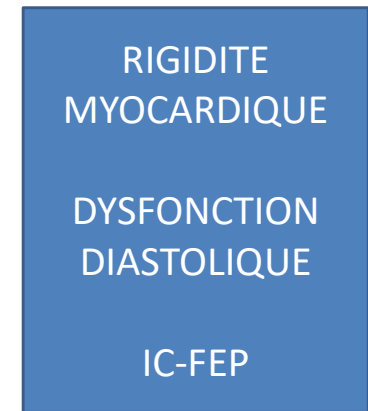
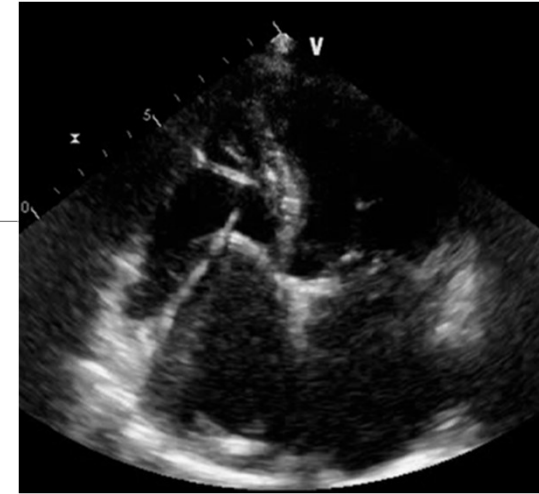
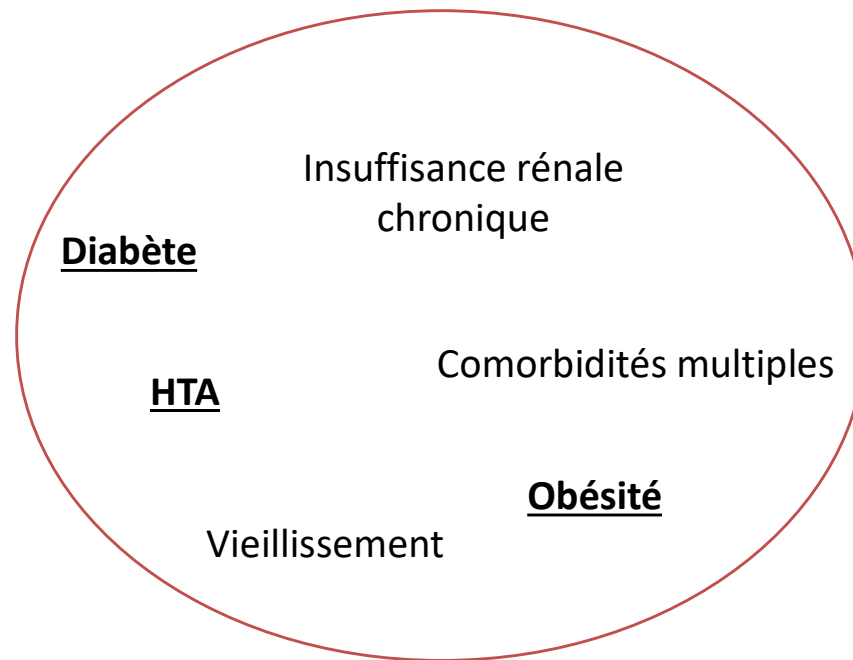
67 HR

Infarctus antéro-septal

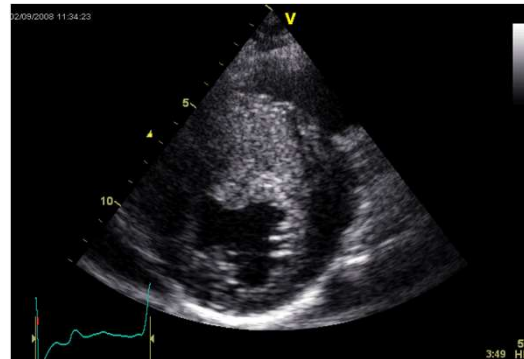
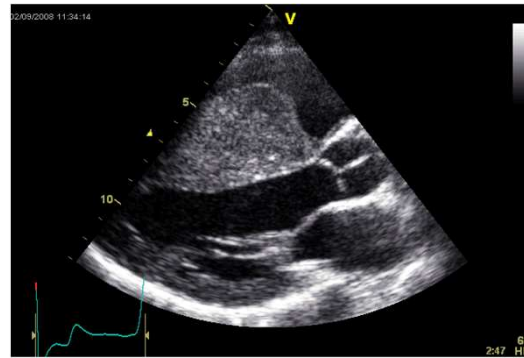
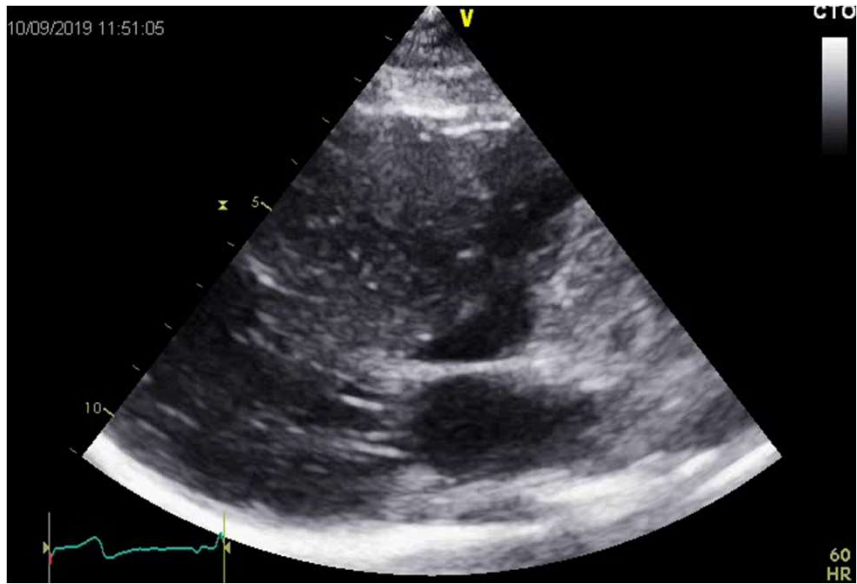


68 HR

L'archétype de la « vraie » IC-FEP



Cardiomyopathies hypertrophiques

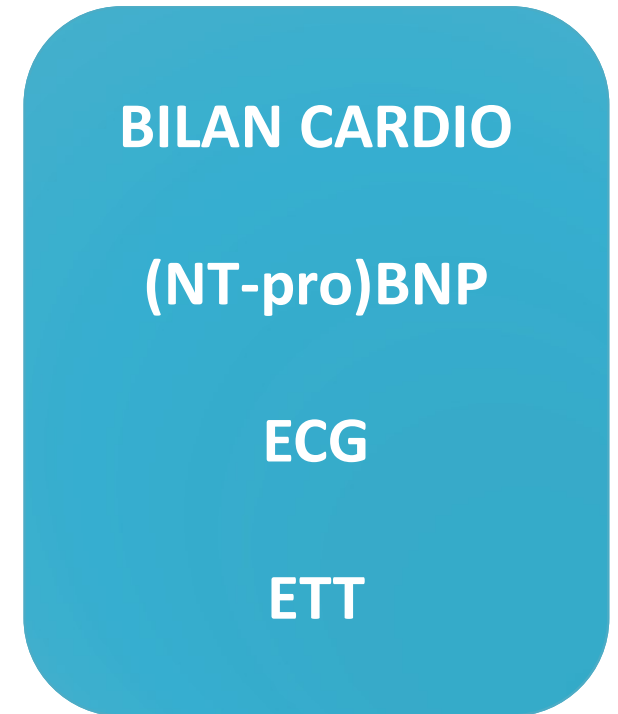


Etiologies selon le type d'IC (FEP / FER)

IC à FEVG réduite (IC-FER)	IC à FEVG préservée (IC-FEP)
<p>CARDIOMYOPATHIES DILATEES +++ CARDIOPATHIES ISCHEMIQUES CARDIOPATHIES VALVULAIRES EVOLUEES CARDIOPATHIES RYTHMIQUES CMH EVOLUEES</p>	<p>CARDIOPATHIES HYPERTENSIVES CARDIOPATHIES VALVULAIRES DEBUTANTES CARDIOMYOPATHIES HYPERTROPHIQUES CARDIOPATHIES RESTRICTIVES</p>

Bilan systématique : pourquoi ?

- **HÉTÉROGÉNÉITÉ = DIAG PARFOIS DIFFICILE !**
- **GRAVITÉ (≈ cancer)**
- **TRAITEMENTS SPÉCIFIQUES**
- **INTERET PRONOSTIQUE**



Définition de l'IC selon les guidelines

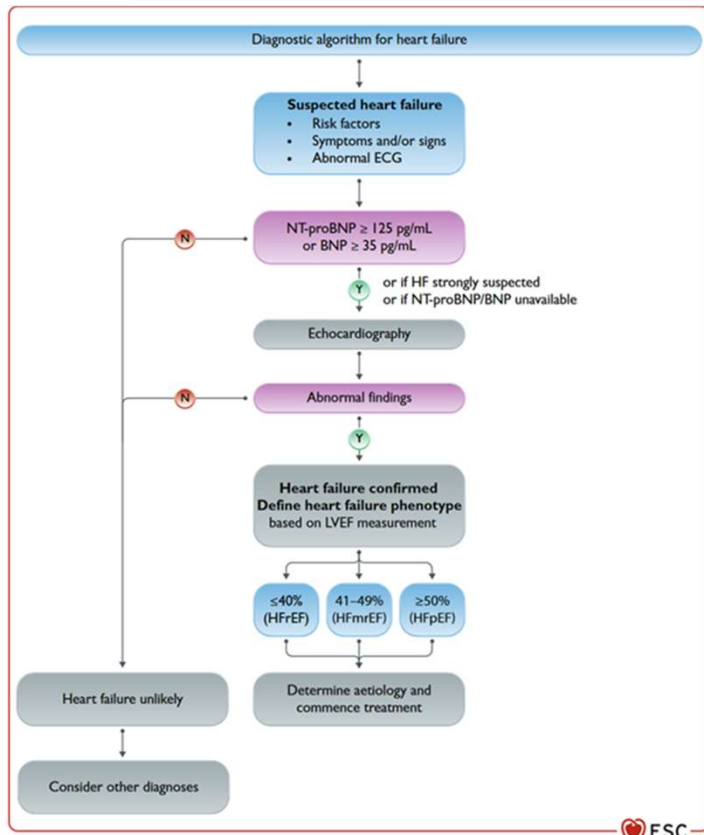


Table 3 Definition of heart failure with reduced ejection fraction, mildly reduced ejection fraction and preserved ejection fraction

Type of HF	HFrEF	HFmrEF	HFpEF
CRITERIA	1	Symptoms ± Signs ^a	Symptoms ± Signs ^a
	2	LVEF ≤40%	LVEF 41–49% ^b
	3	–	–
			Objective evidence of cardiac structural and/or functional abnormalities consistent with the presence of LV diastolic dysfunction/raised LV filling pressures, including raised natriuretic peptides ^c

© ESC 2021

McDonagh TA, et al. Eur Heart J. 2021
doi: 10.1093/eurheartj/ehab368

Scores de diagnostic d'IC-FEP ?

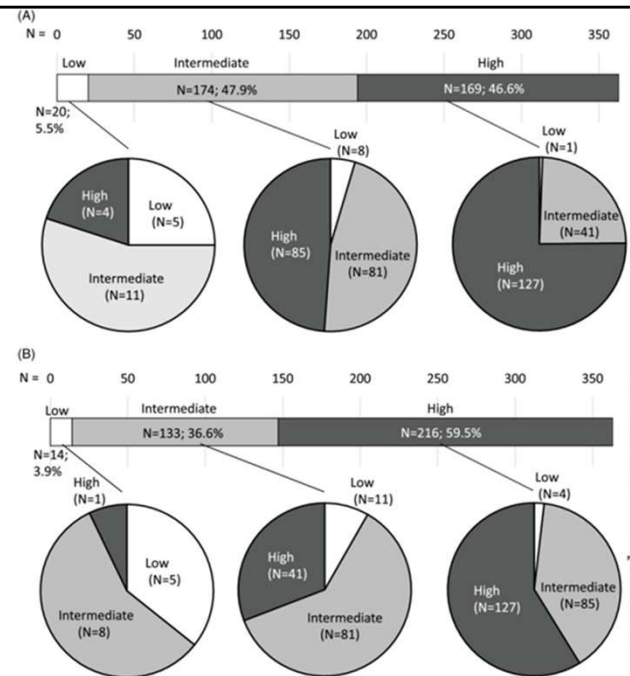
HF

Parameter ^a
LV mass index
Relative wall thickness
LA volume index ^a
E/e' ratio at rest ^a
NT-proBNP
BNP
PA systolic pressure
TR velocity at rest ^a

> Eur J Heart Fail. 2021 May;23(5):838-840. doi: 10.1002/ejhf.2019. Epub 2020 Nov 2.

The HFA-PEFF and H₂FPEF scores largely disagree in classifying patients with suspected heart failure with preserved ejection fraction

Sandra Sanders-van Wijk ^{# 1}, Arantxa Barandiarán Aizpurua ^{# 1}, Hans-Peter Brunner-La Rocca ¹, Michiel T H M Henkens ¹, Jeremy Weerts ¹, Christian Knackstedt ¹, Nicole Uszko-Lencer ¹, Stephane Heymans ^{1 2 3}, Vanessa van Empel ¹



	Points
HFA-PEFF score	2
HFA-PEFF score	1
HFA-PEFF score	3
HFA-PEFF score	1
HFA-PEFF score	1
HFA-PEFF score	1
Sum	(0-9)

ESC Guidel

on. 2018.
18.034646

Arsenal d'examens complémentaires

- ECG / Holter ECG
- Coronarographie / coroscanner
- IRM
- Test d'effort / VO2max



Cas par cas
Avis du
cardiologue

Pour finir : mise au point sémantique !

- « Mon patient a décompensé 1 fois » → il est insuffisant cardiaque (cf. évolution naturelle)
- OAP / décompensation / choc ⇔ insuffisance cardiaque « aiguë »
- IC « chronique » ⇔ presque tous ! (guérison très rare, tableaux exceptionnels d'OAP sans récurrence d'IC ensuite...)
- « Cardiopathie » / « Cardiomyopathie » ⇔ insuffisance cardiaque ?
- Cardiopathie rythmique ≠ arythmie

CONCLUSION

INSUFFISANCE CARDIAQUE : FRÉQUENTE, GRAVE ET SOUS-ESTIMÉE

INTÉRÊT DIAGNOSTIQUE DU BNP / NT-PROBNP

PRÉSENTATION TRÈS HÉTÉROGÈNE / TRAITEMENTS SPÉCIFIQUES À DISCUTER

BILAN CARDIOLOGIQUE INITIAL POUR TOUS